

# s2k-Leitlinie

## Dentale digitale Volumentomographie

Version Nr. 9 vom 5. August 2013

### Inhaltsverzeichnis

<b>1 Zielsetzung der Leitlinie</b>	<b>3</b>
1.1 Priorisierungsgründe . . . . .	3
<b>2 Präambel</b>	<b>3</b>
<b>3 Anwender der Leitlinie</b>	<b>5</b>
<b>4 Definition</b>	<b>5</b>
<b>5 Technische Spezifikationen und generelle Anforderungen</b>	<b>5</b>
5.1 Gerätetypen . . . . .	5
5.2 Systemimmanente Rekonstruktionscharakteristiken . . . . .	5
5.3 Vorteile dreidimensionaler Röntgenbildgebung . . . . .	6
5.4 Befundung der DVT-Datensätze . . . . .	6
5.5 Matchen verschiedener 3D-Datensätze . . . . .	6
<b>6 Strahlenexposition</b>	<b>7</b>
<b>7 Indikationen</b>	<b>8</b>
7.1 Grundsätze für die DVT-Anwendung bei Kindern und Jugendlichen . . . . .	8
7.2 Indikationen im Einzelnen . . . . .	9
7.3 Kariologie . . . . .	10
7.4 Parodontologie . . . . .	10
7.5 Endodontie . . . . .	11
7.6 Zahnärztliche Prothetik . . . . .	13
7.7 Kiefergelenk-, Funktionsdiagnostik und –therapie . . . . .	14
7.8 Implantologie . . . . .	15
7.9 Operative Entfernung von Zähnen – insbesondere Weisheitszähnen . . . . .	17
7.10 Intraossäre pathologische Veränderungen wie odontogene Tumoren, größere periapikale knöcherne Läsionen und Zysten und Ostitis, Osteomyelitis und Osteoporose . . . . .	18
7.11 Kieferhöhlenerkrankungen . . . . .	19

---

7.12	Speichelsteine . . . . .	19
7.13	Traumatologie knöcherner Strukturen . . . . .	20
7.14	Lokalisation von Fremdkörpern . . . . .	20
7.15	Komplexe Fehlbildungen (einschließlich Lippen-, Kiefer-, Gaumenspalten) . . . . .	20
7.16	Diagnostik der oberen Atemwege (u.a. Patienten mit orofazialen Fehlbildungen, Schlafapnoe) . .	21
<b>8</b>	<b>Zusammenfassung</b>	<b>21</b>
8.1	Geplante Überarbeitung . . . . .	22
8.2	Zusammensetzung der Expertengruppe . . . . .	23
8.2.1	Autoren beteiligter Gesellschaften . . . . .	23

---

Evidenzstärke	Empfehlung	Empfehlung gegen Intervention	Beschreibung
hoch	soll/ist indiziert	soll nicht/ ist nicht indiziert	starke Empfehlung
mäßig	sollte	sollte nicht	Empfehlung
schwach	kann erwogen werden/ist unklar	kann verzichtet werden/ist unklar	Empfehlung offen

---

Tabelle 1: Beschreibung und Nomenklatur der Empfehlungen

## 1 Zielsetzung der Leitlinie

Diese Leitlinie bildet den derzeitigen Wissensstand über die dentale digitale Volumentomographie (DVT) hinsichtlich der technischen Grundlagen, der Anwendungsgebiete sowie der durch sie verursachten Dosis im rechtlichen Umfeld der Bundesrepublik Deutschland ab. Sie dient der Definition von prinzipiellen Rahmenbedingungen bei der Anwendung der DVT innerhalb des Gesamtgebietes der Zahnheilkunde sowie der Mund-, Kiefer- und Gesichtschirurgie in Deutschland und soll hierfür konkrete Handlungsempfehlungen etablieren.

### 1.1 Priorisierungsgründe

- Häufigkeit der Anwendung der Technik
- Rechtliches Umfeld
- Diagnostische Unsicherheit
- Strahlenschutzaspekte

## 2 Präambel

Röntgendiagnostik stellt ein adjuvantes diagnostisches Verfahren dar, was in aller Regel eine vorherige klinische Untersuchung sowie Anamneseerhebung voraussetzt. Wie bei jeder Röntgenuntersuchung gilt auch bei der Anwendung der DVT grundsätzlich das ALARA-(As low as reasonably achievable-)Prinzip [Commission, 2004, Farman, 2005]. Das bedeutet, dass die Anwendung mit der geringst möglichen Strahlendosis zu erfolgen hat, die zugleich eine für die Fragestellung suffiziente Abbildungsqualität garantiert. §23 der Röntgenverordnung (RöV) fordert zusätzlich im Rahmen der rechtfertigenden Indikation für jede Röntgenaufnahme individuell „die Feststellung, dass der gesundheitliche Nutzen der Anwendung am Menschen gegenüber dem Strahlenrisiko überwiegt“ [Bundesregierung BRD, 2002]. Da es sich bei der DVT um eine relativ neue Technik handelt, ist die wissenschaftliche Datenlage nach wie vor noch lückenhaft. Es liegen nur wenige Daten mit einem hohen Evidenzgrad (s. Leitlinienreport) vor, welche den tatsächlichen diagnostischen oder therapeutischen Vorteil bei Verwendung einer DVT im Vergleich zur Anwendung herkömmlicher zweidimensionaler Röntgenprojektionsverfahren nachweisen. Andererseits können einige technische Publikationen Informationen liefern, die auf Grund ihres logisch-analytischen Charakters eine empirische Evaluation unnötig machen und deren Kenntnis somit zur Vermeidung unnötiger empirischer Studien beitragen kann. Auf Basis der Evidenzlage, die sich in ihrer Bewertung an den Evidenzgraden (s. Leitlinienreport) der Europäischen Leitlinie [European Commission, 2012] orientiert, sowie eines strukturierten Konsensusprozesses werden die verschiedenen Grade der Empfehlungen durch die Formulierungen „soll“, „sollte“ und „kann“ ausgedrückt (Erklärungen s. auch Tabelle 1).

---

Im Anschluss an jede formulierte Empfehlung ist jeweils das Abstimmungsergebnis des strukturierten Konsensusprozesses wie folgt angegeben:

[Anzahl der positiven Stimmen/Anzahl aller Stimmen abzüglich der Enthaltungen]. Enthaltungen werden ggf. separat im Anschluss angeführt.

---

### 3 Anwender der Leitlinie

Die Leitlinie richtet sich an alle Zahnärzte einschließlich der Fachzahnärzte für Kieferorthopädie, für Oralchirurgie und für Parodontologie sowie an Ärzte für Mund-, Kiefer- und Gesichtschirurgie.

### 4 Definition

Bei der DVT handelt es sich um eine digitale Aufnahmetechnik, bei der ein dreidimensionales (3D) Strahlenbündel in Kombination mit einem flächigen Detektor verwendet wird. Die Anwendung im Sinne dieser Leitlinie ist auf den Bereich des Gesichtsschädels beschränkt. Das Strahlenbündel wird entweder konusförmig (Bildverstärker) oder pyramidenförmig (Flachpanel-Detektoren) eingeblendet. Auf einer zirkulären Bahn wird eine große Anzahl von Projektionsaufnahmen erzeugt, aus welchen mittels Rückprojektionsverfahren unmittelbar ein 3D-Volumen der abgebildeten Region berechnet wird. Für das Verfahren typisch ist eine isometrische Ortsauflösung im Volumen in allen drei Raumrichtungen sowie die Konzentration auf die Darstellung von Hochkontrast, d. h. auf Hartgewebe. Gegenüber der klassischen (Einzeilen-)Computertomographie (CT) grenzt sich die DVT durch die Verwendung eines dreidimensionalen Nutzstrahlenbündels sowie eines zweidimensionalen Bildrezeptors technisch ab.

### 5 Technische Spezifikationen und generelle Anforderungen

#### 5.1 Gerätetypen

Die auf dem Markt befindlichen Geräte unterscheiden sich vorwiegend in der Patientenposition (liegend, sitzend, stehend) sowie in der Größe des abgebildeten Volumens (Field of View, FOV) und der verwendeten Detekorttechnologie (Bildverstärker, Flachpanel-Detektoren). Die Fixierung des Patientenkopfes während des mehrere Sekunden dauernden Scanvorganges erfolgt meist mittels Kinnstütze sowie ggf. mittels zusätzlicher Abstützungs- und Fixierungshilfen (Schläfenstützen, Stirnband). Häufig werden in den letzten Jahren Kombinationsgeräte aus Panoramaschichtgerät und DVT-Gerät auf dem deutschen Markt eingesetzt. Die von diesen Kombinationsgeräten erzeugten Panoramaschichtaufnahmen repräsentieren Panoramaschichtaufnahmen im eigentlichen Sinne, d.h. diese werden durch lineare Verwischungstomographie erzeugt. Diese sollten nicht verwechselt werden mit den aus den 3D-Datensätzen durch Sekundärrekonstruktionen ebenfalls erzeugbaren Panoramarekonstruktionen der DVT-Geräte. Softwareseitig unterscheiden sich die derzeitigen Geräte vorwiegend in den Rekonstruktionsalgorithmen (meist Modifikationen des bekannten, approximativen Feldkamp Algorithmus [Feldkamp et al., 1984]) sowie in den zusätzlichen Funktionalitäten der Ausgabe-Software.

#### 5.2 Systemimmanente Rekonstruktionscharakteristiken

DVT-Geräte generieren ihre Volumendatensätze mittels eines mathematischen Prozesses (Rückprojektion) aus in der Regel mehreren Hundert einzelnen Röntgen-Projektionsaufnahmen. Letztere sind, wie jede technische Messung, fehlerbehaftet. Die auf diesen Messungen sowie vereinfachten physikalischen Annahmen basierenden, errechneten 3D-Rekonstruktionen beinhalten diese Fehler als sogenannte „Artefakte“ [Schulze et al., 2011]. Typisch sind hierbei Auslöschungs- und Aufhärtungsartefakte, bedingt durch hochdichte Strukturen (z. B. metallische Restaurationen) in Strahlengangrichtung [Zhang et al., 2007, Schulze et al., 2010, 2011]. Diese können die Beurteilung von unmittelbar angrenzenden Strukturen (z. B. Approximalräume in der Kariesdiagnostik) unmöglich machen, teilweise können auch pathologische Strukturen vorgetäuscht werden (beispielsweise dunkel dargestellte periimplantäre Zonen um Implantatabbildungen [Schulze et al., 2010] oder auch im Approximalbereich transluzente Strukturen die kariösen Läsionen stark ähneln). Weiterhin kann es zu Aliasing-Artefakten

---

kommen (sog. Moiré-Muster, d. h. sich wiederholende Muster oder Streifen im Bild) [Mueller, 1998, Mueller et al., 1999, Schulze et al., 2011]. Bedingt durch die relativ langen Umlaufzeiten von mehreren Sekunden treten zudem Verwacklungsartefakte auf [Holberg et al., 2005], welche aus technischen Gründen bei höherer Ortsauflösung zunehmen. Zunehmend finden sich Hinweise in der Literatur [Ens et al., 2010, Suomalainen, 2010], dass Verwacklungen bedingt durch Patientenbewegung während des Scanvorganges ein häufiges Phänomen darstellen, was auf Grund der langen Umlaufzeiten von im Mittel zwischen 8s und 20s den Erwartungen entspricht. Die erreichbare Ortsauflösung liegt im Vergleich zu hochauflösenden zweidimensionalen Röntgenaufnahmen (z. B. intraorale Tubusaufnahmen) um ca. eine Zehnerpotenz niedriger [Horner et al., 2012]. Die meisten DVT-Geräte verwenden derzeit 12-bit Aufnahmen, was einem Graustufenumfang von 4096 möglichen Graustufen entspricht [Pauwels et al., 2012]. Der Rauschpegel der DVT-Geräte ist im Vergleich zur CT deutlich erhöht [Kalender and Kyriakou, 2007, Pauwels et al., 2012].

DVT-Datensätzen sind insgesamt dimensionstreu, d.h. die abgebildeten Strukturen werden mit ausreichender Genauigkeit [Horner et al., 2012] ungefähr in Originalgröße dargestellt [Hassan et al., 2009b, Maret et al., 2010, Liang et al., 2010].

### 5.3 Vorteile dreidimensionaler Röntgenbildgebung

Dreidimensionale Röntgenbildgebung bietet gegenüber herkömmlichen, zweidimensionalen Verfahren den grundsätzlichen Vorteil, die natürlicherweise vorliegende Dreidimensionalität anatomischer Strukturen ohne Dimensionsverlust wiedergeben zu können. Im Gegensatz zum zweidimensionalen Röntgen, wo die Information in Strahlengangsrichtung stark reduziert wird, ermöglicht das dreidimensionale Röntgen, wie z. B. die DVT, die Darstellung der abgebildeten anatomischen Strukturen in allen Raumrichtungen. Dies führt zu einem erhöhten Richtungsinformationsgehalt dreidimensionaler Aufnahmen. Die räumliche Zuordnung von anatomischen Strukturen wird in drei Dimensionen häufig überhaupt erst möglich. Für viele Fragestellungen liegt jedoch bisher keine Evidenz dahingehend vor, inwieweit diese Zusatzinformation einen erhöhten diagnostischen Nutzen bzw. einen klinischen Vorteil für den Patienten erbringt.

### 5.4 Befundung der DVT-Datensätze

DVT-Datensätze können entweder mit der herstellerseitig zur Verfügung gestellten Viewer-Software befundet werden oder mit speziellen Viewern, die das Datenformat DICOM (**D**igital **I**maging and **C**ommunications in **M**edicine) verarbeiten können. DICOM stellt einen international ubiquitär gültigen Standard für die Bearbeitung, das Handling, Drucken und die Weitergabe von medizinischen Bilddaten dar. Die Befundung der Datensätze auf dem dafür zugelassenen Monitor erfolgt in der Regel auf den multiplanaren Rekonstruktionen (MPR), einer sekundär vom Viewer auf Basis der DICOM-Daten errechneten Schnittbilddarstellung des Volumendatensatzes geschnitten in den typischen anatomischen Ebenen (axial, coronal, sagittal). Die MPRs sollten dynamisch unter der Nutzung des gesamten Datensatzes in allen Raumrichtungen (Ebenen) durchgesehen werden. Ebenfalls sekundär aus den Volumendatensätzen errechnete Panoramaschichtdarstellungen sowie auch Oberflächenrekonstruktionen dienen in der Regel als zusätzliches Hilfsmittel. Die Panoramaschichtdarstellung eignet sich beispielsweise zur Visualisierung der Dentition in der Übersichtsdarstellung. Oberflächenrekonstruktionen sind geeignet zur Übersichts-Visualisierung der knöchernen Anatomie oder der knöchernen Frakturdiagnostik. Die nach §28 RöV verpflichtende Erhebung und Aufzeichnung eines Befundes [Bundesregierung BRD, 2002] gilt für das gesamte dargestellte Volumen.

### 5.5 Matchen verschiedener 3D-Datensätze

Zur Informationsanreicherung von DVT Daten existieren Registrierungsalgorithmen, die unterschiedliche Datenquellen, möglichst geometrisch korrekt miteinander verbinden (matchen) können. Hierdurch wird eine fusionierte Darstellung von mehreren unterschiedlichen Datensätzen ermöglicht. Es können verschiedene DVT Datensätze eines Patienten, oder komplementäre 3D-Daten wie dreidimensionale Fotografien oder CAD/CAM

---

Daten mit DVT Daten registriert werden. Dies kann zum Vergleich von DVT Aufnahmen zu unterschiedlichen Zeitpunkten oder zur Zusammensetzung von DVTs unterschiedlicher Areale eines Patienten dienen. Bei der Registrierung von mehreren DVT Datensätzen muss die kumulierte Dosis der Aufnahmen, sowie eine Ungenauigkeit von bis zu 1,7mm berücksichtigt werden [Kopp, 2010]. Zur computer-unterstützten Implantatplanung und Bohrschabloneerstellung sind DVT und CAD/CAM Daten der Dentition eines Patienten erforderlich. Diese lassen sich mit einer Genauigkeit im Submillimeterbereich [Ritter et al., 2011, Noh et al., 2000] miteinander fusionieren. Die Aufteilung eines diagnostisch relevanten Bereiches in mehrere kleinvolumige DVTs anstelle der Anfertigung eines auf diesen Bereich angepassten, einzelnen DVTs ist nicht indiziert, wenn dadurch die kumulative effektive Dosis erhöht wird.

## 6 Strahlenexposition

In PubMed wurden alle Studien identifiziert, die sich als Treffer für die verwendeten Suchbegriffe „effective“ und „dose“ und „cbct“ oder „effective“ und „dose“ und „cone“ und „beam“ und „ct“ ergaben. Hieraus resultierten insgesamt 215 Treffer. Nach Handsichtung aller Treffer sowie Aussortierung von doppelt geführten Publikationen wurden diejenigen Studien selektiert, die die effektive Dosis a) nach einem standardisierten Messprotokoll (Mehrfachmessungen mit Thermolumineszenzdosimetern an einem Standardphantom) oder b) nach einem anerkannten Monte-Carlo-Simulationsverfahren und c) nach den 2007 novellierten, organspezifischen Gewichtungsfaktoren der International Commission on Radiological Protection (ICRP)[Valentin J., 2007] ermittelt hatten. Dosiswerte für ein in Europa nicht betriebenes Großgerät (CB MercurRay (Hitachi Medical, Twinsburgh, Ohio), wurden auf Grund der bekannten Verzerrung der Dosis durch dieses Gerät [Ludlow et al., 2006] nicht inkludiert. Insgesamt (Stichtag: 12. März 2013) flossen in die Metaanalyse der effektiven Dosis somit 15 publizierte Studien ein, die den o. g. Kriterien entsprachen [Okano et al., 2009, Qu et al., 2010, Roberts et al., 2009, Silva et al., 2008, Ludlow and Ivanovic, 2008, Hirsch et al., 2008, Loubele et al., 2009, Suomalainen et al., 2009, Ludlow, 2011, Pauwels et al., 2012, Carrafiello et al., 2010, Morant et al., 2013, Davies et al., 2012, Theodorakou et al., 2012, Schilling and Geibel, 2013]. Entsprechend der vorgeschlagenen Einteilung der FOV-Größen nach Ludlow & Ivanovic [Ludlow and Ivanovic, 2008] ergaben sich mittlere effektive Dosen für ein FOV kleiner 10cm von  $92\mu\text{Sv}$  (Median:  $49\mu\text{Sv}$ ), für FOVs zwischen 10cm und 15cm von  $118\mu\text{Sv}$  (Median:  $87\mu\text{Sv}$ ) und für FOVs größer 15cm von  $114\mu\text{Sv}$  (Median:  $73\mu\text{Sv}$ ; zum Vergleich: Panoramaschichtaufnahme:  $10\mu\text{Sv}$  bis  $20\mu\text{Sv}$  [Visser et al., 2000, Woertche et al., 2006, Silva et al., 2008]). Auffällig ist, dass die effektiven Dosen zwischen einzelnen Geräten stark schwanken (s. a. Abb. 1). Durch verschiedenste Änderungen an den Einzelparametern zwischen den unterschiedlichen Geräten und FOVs erklären sich auch die tendenziell höheren Werte vieler Geräte aus dem Bereich der mittleren FOV-Größen. Aus Gründen des Strahlenschutzes gilt dennoch auch für die DVT die Einblendung des Nutzstrahlenbündels, d. h. die Eingrenzung des resultierenden FOV auf die interessierende anatomische (Teil-)Region, denn die Einblendung auf die zur Darstellung der untersuchten Region notwendige Feldgröße führt nachweislich zur Dosisreduktion [Lofthag-Hansen et al., 2008], wenn alle anderen Parameter unverändert bleiben. Kinder und Jugendliche weisen ein erheblich erhöhtes Risiko von Folgeschäden nach einer Exposition mit ionisierender Strahlung auf [Commission, 2004], weswegen bei ihnen eine besonders sorgfältige Nutzen-Risiko Abwägung zu erfolgen hat (s. auch Abschnitt 7.1). Im Vergleich zur herkömmlichen Computertomographie (Standard Protokoll) ist die effektive Dosis im Mittel (über alle Feldgrößen) bei der DVT erheblich reduziert [Loubele et al., 2009, Ludlow and Ivanovic, 2008].

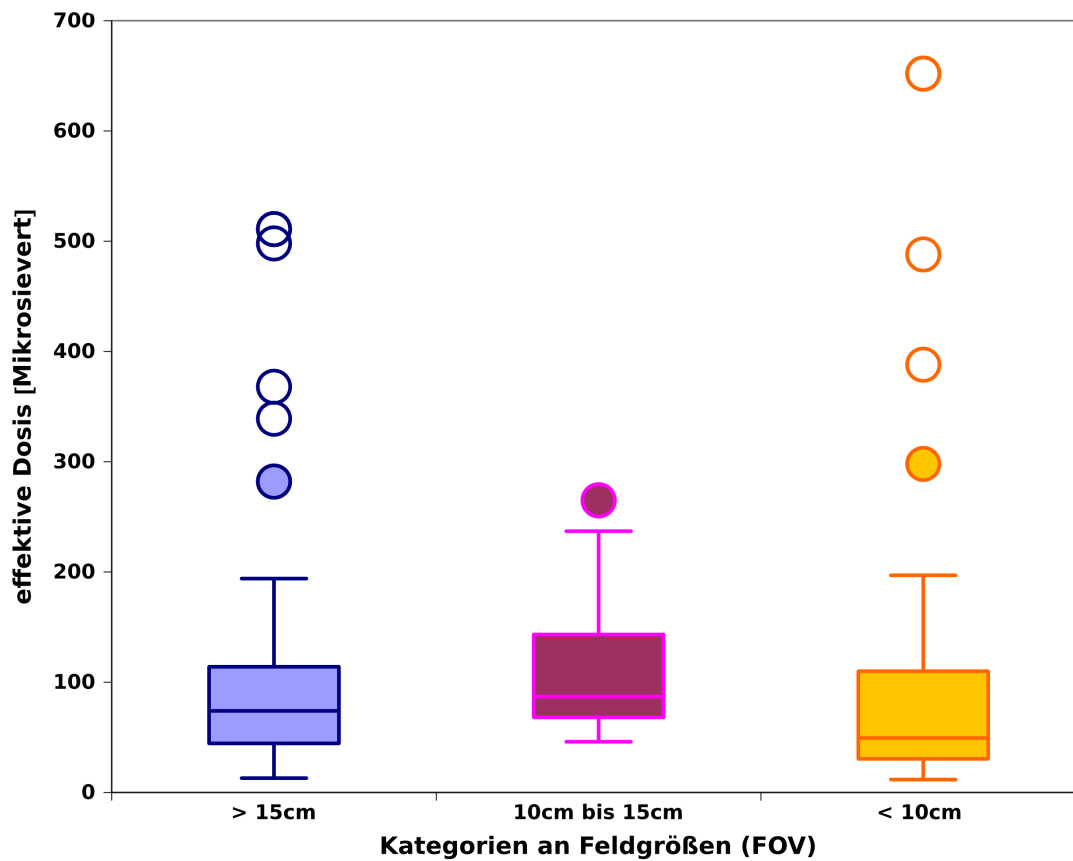


Abbildung 1: Effektive Dosis standardisiert ermittelt nach ICRP 2007 [Valentin J., 2007] nach Auswertung von 15 verfügbaren Studien [Okano et al., 2009, Qu et al., 2010, Roberts et al., 2009, Silva et al., 2008, Ludlow and Ivanovic, 2008, Hirsch et al., 2008, Loubele et al., 2009, Suomalainen et al., 2009, Ludlow, 2011, Pauwels et al., 2012, Carrafiello et al., 2010, Morant et al., 2013, Davies et al., 2012, Theodorakou et al., 2012, Schilling and Geibel, 2013]. Die Box repräsentiert 50% der Werte vom 25% bis zum 75%-Quartil, der Medianwert ist jeweils als horizontale Linie in der Box dargestellt.

## 7 Indikationen

### 7.1 Grundsätze für die DVT-Anwendung bei Kindern und Jugendlichen

Für Kinder und Jugendliche gelten alle Regelungen der Röntgenverordnung in besonderem Maße. Kinder weisen ein im Vergleich zu einem Erwachsenen mittleren Lebensalters ein um den Faktor 3 erhöhtes Strahlenrisiko auf [Commission, 2004]. Die rechtfertigende Indikation erfordert die Feststellung, dass der gesundheitliche Nutzen der Anwendung gegenüber dem Strahlenrisiko überwiegt. Andere Verfahren mit vergleichbarem gesundheitlichem Nutzen, die mit keiner oder einer geringeren Strahlenexposition verbunden sind, sind bei der Abwägung zu bevorzugen. Medizinische Strahlenexpositionen im Rahmen der zahnärztlichen Betreuung von Kindern und Jugendlichen müssen einen hinreichenden Nutzen erbringen, wobei die durch eine Röntgenuntersuchung bedingte Strahlenexposition so weit einzuschränken ist, wie dies mit den Erfordernissen der medizinischen Wissenschaft zu vereinbaren ist (ALARA-Prinzip). Zu berücksichtigen ist bei der



---

Auswahl des jeweiligen Verfahrens, dass die DVT-Anwendung mit der mindestens 10fachen effektiven Dosis im Vergleich zur intraoralen Tubus- oder Aufbissaufnahme verbunden ist. Da für die Anwendung der DVT-Technik im Kindes- und Jugendalter bei vielen Fragestellungen noch keine hinreichende Evidenz vorhanden ist, muss die Indikation im Einzelfall sorgfältig abgewogen werden [Commission, 2004, European Commission, 2012]

Empfehlung:

- Bei der Anwendung der DVT bei Kindern und Jugendlichen muss die Indikation besonders streng gestellt werden.  
[13/13]

Die Möglichkeiten zum Einsatz dosissparender Techniken sind bei der Anfertigung von DVT-Aufnahmen bei Kindern und Jugendlichen, soweit möglich, auszunutzen. Hierzu gehört beispielsweise (z. B. bei DVT-Aufnahmen zum Aufsuchen retinierter Zähne und Zahnanlagen) die Reduktion des Umlaufes auf lediglich einen Halbkreis (180°), wenn dies das DVT-Gerät ermöglicht, sowie die Reduktion der Milliamperezahl.

Die häufigsten Anomalien der Dentition (Hypodontie) lassen sich mit zweidimensionalen Röntgenverfahren zumeist hinreichend genau diagnostizieren. Ergeben sich jedoch bereits bei der klinischen Untersuchung oder im Röntgenbefund Anhaltspunkte für atypische Befunde wie überzählige Zahnanlagen und Mesiodentes, verlagerte bzw. impaktierte Zähne, Hyper- und Dysplasien von Zahnanlagen, Odontome etc. ist in diesen speziellen Fällen die Anfertigung einer DVT-Aufnahme unter Umständen sinnvoll, da die Kenntnis der topographischen Beziehung die Planung der kieferorthopädische Therapie direkt betrifft [Albuquerque et al., 2011a,b, AlHadidi et al., 2011, Alkhader et al., 2010, Alqerban et al., 2009a,b, 2011, Becker et al., 2010, Botticelli et al., 2011, Haney et al., 2010, Hofmann et al., 2011a,b, Katheria et al., 2010, Liu et al., 2008, 2007, Nurko, 2010, Siegel et al., 2010, Walker et al., 2005].

Unabhängig jedoch von dem im Gegensatz zur zweidimensionalen Röntgendiagnostik erwartbaren Vorteil bei der Lokalisation von Zähnen, ist bei Kindern und Jugendlichen jedoch besonders der Aspekt der mit der DVT-Diagnostik verbundenen, erhöhten Dosis zu beachten. In Anbetracht der in der Vergangenheit gut funktionierenden Therapie auf Basis zweidimensionaler Röntgenaufnahmen ist abzuwarten, inwieweit zukünftig Evidenz hinsichtlich eines Vorteils für den Patienten erkennbar wird, bevor ein umfangreichere Anwendung der DVT für diese diagnostischen Zwecke propagiert werden kann [European Commission, 2012].

Empfehlung:

- In Fällen atypischer Befunde wie überzähliger Zahnanlagen und Mesiodentes, verlagertes bzw. impaktierter Zähne, Hyper- und Dysplasien von Zahnanlagen sollte in speziellen Fällen eine DVT-Aufnahme angefertigt werden, wenn entweder zur weiteren Behandlung die Kenntnis über die exakte topographische Beziehung notwendig ist und/oder eine operative Intervention notwendig erscheint.  
[12/12], eine Enthaltung

Die generelle Empfehlung, dass die DVT nicht als bildgebendes Verfahren zur Kariesdetektion geeignet ist (s. Abschnitt 7.3) trifft selbstverständlich auch im Milch- und Wechselgebiss zu, zumal hier die mit der DVT verbundene erhöhte Dosis an Röntgenstrahlung einen zusätzlichen Ablehnungsgrund bildet.

## 7.2 Indikationen im Einzelnen

Großvolumige DVTs mit Darstellung des gesamten Gesichtsschädels werden bei Kindern und Jugendlichen meist im Zusammenhang mit skelettalen Fehlbildungen (s. Abschnitt 7.15) oder der knöchernen Traumatologie (Abschnitt 7.13) angefertigt. Für die kieferorthopädische Routinediagnostik bei Kindern und Jugendlichen

---

besteht auf Grund der im Vergleich zu den zweidimensionalen Röntgenaufnahmen deutlich erhöhten Strahlendosis sowie des bisher nicht nachgewiesenen Nutzens für den Patienten derzeit keine Indikation [European Commission, 2012].

### 7.3 Kariologie

Hinsichtlich der Kariesdiagnostik erreicht eine hochauflösende DVT-Untersuchung *bei ungefüllten Zähnen* die Sensitivität von filmbasierten oder digitalen Intraoralaufnahmen [Akdeniz et al., 2006, Haiter-Neto et al., 2008]. In der Nachbarschaft von Metallrestorationen treten jedoch Metallartefakte [Schulze et al., 2011, Zhang et al., 2007] sowie Artefakte bedingt durch die Hartschicht der Nachbarzähne auf, welche in der klinischen Anwendung die approximale Kariesdiagnostik unmöglich machen können. Der überwiegende Anteil der in der Literatur zu findenden Studien sind *in vitro* Untersuchungen an extrahierten Zähnen, bei denen modifizierte Einstellungen und spezielle Hilfsmittel verwendet wurden, die eine Übertragung auf alle digitalen Volumtomographen unmöglich machen [Haiter-Neto et al., 2008, Park et al., 2011]. *In-vitro*-Studien zeigen, dass diese Systeme eine Tendenz zu einer höheren Genauigkeit in der Detektion von okklusalen [Kamburoğlu et al., 2011, Kayipmaz et al., 2011] und tiefen im Dentin liegenden kariösen Läsionen [Young et al., 2009] aufweisen [Park et al., 2011]. Die Anwendung zur Kariesdiagnostik im approximalen Bereich ist jedoch, auch wenn keine Artefakte vorhanden sind, limitiert, da sie gegenüber dem zweidimensionalen Verfahren keinen diagnostischen Mehrwert haben [Khan et al., 2004, Tsuchida et al., 2007, Kayipmaz et al., 2011, Zhang et al., 2011].

Empfehlung:

- Nach bisheriger Datenlage ist die DVT zur Kariesdiagnostik nicht indiziert.  
[11/14]

### 7.4 Parodontologie

Die Feststellung und Bewertung parodontaler Erkrankungen erfolgt primär durch klinische Untersuchungen. Die zusätzliche Anfertigung von Röntgenbildern kann erforderlich sein, wenn dadurch zusätzliche Informationen gewonnen werden, die Konsequenzen für Therapie oder Prognose haben. Röntgenbilder können nur die Information über das Vorhandensein parodontalen Knochenabbaus liefern. Ob dieser Knochenabbau aktuell fortschreitet oder sich in der Vergangenheit ereignet hat und seit dem stagniert, kann nicht differenziert werden. Die Frage, ob eine aktive Erkrankung mit pathologisch vertieften entzündeten Taschen oder ein „Zustand nach Parodontitis“ mit Knochenabbau, aber ohne pathologisch vertiefte Taschen vorliegt, kann allein durch klinische Untersuchungen (Sondierungstiefen) geklärt werden. Die bekannte, zweidimensionale Projektionsradiographie reduziert die dreidimensionale Realität der Hartgewebe auf zweidimensionale Bilder und hat deshalb in der Darstellung des parodontalen Knochenabbaus insbesondere vestibulär und oral der Zähne oder im Furkationsbereich Nachteile. Deshalb ist die Möglichkeit einer dreidimensionalen röntgenologischen Darstellung für die parodontale Diagnostik sehr interessant. Die wissenschaftliche Literatur für den Einsatz des DVTs in der Parodontologie ist begrenzt und nur zwei *in-vitro*-Studien erscheinen für eine systematische Übersicht zur diagnostischen Validität geeignet [Mol and Balasundaram, 2008, Noujeim et al., 2009]. Mittels einer Receiver-Operator-Characteristic(ROC)-Analyse zeigten Mol and Balasundaram [Mol and Balasundaram, 2008], dass DVT zweidimensionalen intraoralen Röntgenbildern für die Feststellung parodontalen Knochenabbaus überlegen war. Noujeim et al. [Noujeim et al., 2009] erzeugten interdentale Knochendefekte in getrockneten menschlichen Unterkiefern und stellten ebenfalls in einer ROC-Analyse fest, dass die DVT-Darstellung diese mit höherer Validität wiedergab als zweidimensionale Röntgenbilder.

Einige andere Studien können informell bewertet werden: Ein DVT mit begrenztem Volumen kann parodontale Knochendefekte mit guter Genauigkeit und Dimensionstreue in Laborstudien darstellen [Mengel et al., 2005,

---

Pinsky et al., 2006, Mol and Balasundaram, 2008]. Dabei ergab eine Studie allerdings eine weniger gute Darstellung der Frontzahnregion im DVT [Mol and Balasundaram, 2008]. Eine weitere Studie ergab interessanterweise keine Unterschiede zwischen Knochensondierung, zweidimensionale Röntgenbildern und DVT [Misch et al., 2006]. Das Fehlen statistisch signifikanter Unterschiede zwischen Messungen auf zweidimensionalen Röntgenbildern und DVT wird auch von anderen Arbeitsgruppen berichtet [Vandenberghe et al., 2007]. Dabei ist allerdings zu berücksichtigen, dass auf zweidimensionalen Röntgenbildern Messungen vestibulär und oral von Zähnen nicht möglich sind. In einer großen Ex-vivo-Studie war die Validität von Messungen auf Querschnittsdarstellungen im DVT besser als auf zweidimensionalen Röntgenbildern, nicht aber auf Panoramarekonstruktionen aus DVT-Datensätzen. Darüber hinaus war das DVT intraoralen Röntgenbildern in der Darstellung von Knochentaschen und Furkationen überlegen [Vandenberghe et al., 2008]. In der Darstellung eines simulierten Parodontalspalts war das DVT intraoralen Röntgenbildern ebenfalls überlegen [Jervøe-Storm et al., 2010]. Damit werden Fallberichte und die Meinung nicht-systematischer Übersichten bestätigt [Ito et al., 2001, Kasaj and Willershausen, 2007, Naitoh et al., 2006].

In einer kleinen klinischen Studie mit Patienten, die an Furkationsdefekten von Oberkiefermolaren chirurgisch behandelt wurden, wurde eine hohe Übereinstimmung der intraoperativen Furkationsmessungen mit den Messungen auf präoperativ angefertigten DVTs gefunden [Walter et al., 2012, Takane et al., 2010]. Takane et al. [Takane et al., 2010] nutzten DVTs um anhand der Darstellung einer zweiwandigen Knochentasche in einem Phantommodell Barrieremembranen für die gesteuerte Geweberegeneration vorzubereiten. Bhatavadekar und Paquette [Bhatavadekar and Paquette, 2008] berichten in einem Fallbericht über die Möglichkeit die knöcherne Heilung in Knochentaschen nach parodontalchirurgischer und regenerativer Therapie mittels DVT darzustellen. Insgesamt ist das Schrifttum zur Anwendung der DVT-Technologie in der parodontalen Bildgebung begrenzt, umfasst überwiegend Laborstudien und nur wenige DVT-Systeme. Laborstudien erlauben keinen sinnvollen Vergleich der Darstellung des parodontalen Knochenabbaus durch DVT mit dem primären diagnostischen Parameter, der Erhebung von Sondierungsparametern (Sondierungstiefen, Attachmentverluste). Außerdem wurde die Relevanz der dreidimensionalen Darstellung für Therapieentscheidungen erst sehr rudimentär untersucht [Walter et al., 2012]. Dennoch schlussfolgern die Fallberichte zur Anwendung des DVT in der Parodontologie, dass DVTs in komplexen parodontalen Defekten, die chirurgisch therapiert werden sollen, von Nutzen sein können.

Empfehlungen:

1. Die DVT sollte nicht zur routinemäßigen parodontalen Diagnostik angewendet werden.  
[10/12], 2 Enthaltungen
2. Hochauflösende DVT-Aufnahmen mit begrenztem Volumen können in ausgewählten Fällen, in denen klinische und zweidimensionale Röntgenbefunde nicht ausreichen, um eine Therapieentscheidung zu fällen, zur Darstellung von Knochentaschen und Furkationsdefekten indiziert sein.  
[14/14]

## 7.5 Endodontie

Vor der Anfertigung einer DVT-Aufnahme für das Fachgebiet der Endodontie sollte eine umfangreiche Basisdiagnostik durchgeführt worden sein [AAOMR, 2010, European Commission, 2012]. Das Field of View sollte auf die fragliche Region begrenzt und eine möglichst hohe nominelle Auflösung sollte angestrebt werden [AAOMR, 2010, European Commission, 2012], im Sinne einer Voxelgröße von 120  $\mu\text{m}$  oder weniger [Scarfe et al., 2009]. Auf Grund der langen Umlaufzeiten und der statischen Annahmen der Rekonstruktionsalgorithmen ist jedoch die tatsächlich erreichbare Ortsauflösung limitiert [Schulze et al., 2011].

Mögliche Indikationen bestehen bei:

- 
- apikalen Veränderungen mit klinischer Symptomatik, wenn diese auf zweidimensionalen Aufnahmen nicht detektierbar bzw. räumlich korrelierbar sind [Yoshioka et al., 2011, Wu et al., 2009, Stavropoulos and Wenzel, 2007, de Paula-Silva et al., 2009, Ordinola-Zapata et al., 2011, Lofthag-Hansen et al., 2007, Liang et al., 2011, Lennon et al., 2011]. Es gibt Hinweise, dass die Sensitivität des DVTs gegenüber Intraoral- und Panoramaschichtaufnahmen erhöht ist [Lofthag-Hansen et al., 2007, Ozen et al., 2009, de Paula-Silva et al., 2009].
  - Wurzelfrakturen, da diese mathematisch bedingt [Quinto, 1993] sowie auch klinisch nachgewiesen sicherer identifiziert werden können, als mit zweidimensionalen Aufnahmen [Edlund et al., 2011, Hannig et al., 2005, Hassan et al., 2009a, 2010, Wang et al., 2010, Kamburoğlu et al., 2010].
  - internen [Kamburoğlu and Kursun, 2010], cervikalen, apikalen und externen Wurzelresorptionen [Durack et al., 2011, Cohenca et al., 2007b, Bhuvu et al., 2011]. Das Erkennen von beginnenden Resorptionen stellt ein wichtiges prognostisches Kriterium dar [Cohenca et al., 2007b].
  - anderweitig nicht detektierbaren Perforationen und Stiftperforationen, da eine zweidimensionale Aufnahme eine räumlich korrekte Korrelation besonders in buccolingualer Richtung nicht zulässt [Patel et al., 2009, Shemesh et al., 2011, Kamburoğlu and Kursun, 2010]. Hier sind bei metallischen Stiften jedoch die Einschränkungen auf Grund von Metallartefakten zu beachten [Schulze et al., 2011].
  - komplexer Wurzelanatomie und Morphologie (zusätzliche Kanalsysteme, apikaler Chirurgie an OK/UK Molaren UK Prämolaren, Dens invaginatus) [Matherne et al., 2008, Patel et al., 2007, Scarfe et al., 2009].
  - Planung und Durchführung endodontischer Chirurgie unter Einbeziehung gefährdeter Nachbarstrukturen und/oder sehr komplexer bzw. umfangreicher Knochendestruktion [Low et al., 2008, Patel et al., 2007, Tsurumachi and Honda, 2007].
  - Instrumentenfrakturen, wenn die Fragmente mit optischen Hilfsmitteln nicht zu detektieren sind [Cujé et al., 2010].
  - Beurteilung der Qualität von eingebrachten Wurzelfüllungen. Dies ist im DVT signifikant besser zu beurteilen und betrifft folgende Parameter: Die Homogenität der Wurzelfüllung, die Ausdehnung des gefüllten Wurzelkanals (Wurzelfülllänge) und die Tatsache der Füllung eines Wurzelkanals überhaupt [Liang et al., 2011, Wu et al., 2009]. Hierbei ist jedoch auch zu beachten, dass die Ortsauflösung dreidimensionaler Röntgenverfahren um ungefähr eine Zehnerpotenz niedriger liegt, als diejenige von hochauflösenden, zweidimensionalen Röntgenverfahren (intraorale Tubusaufnahmen).
  - Diagnose und Behandlung des dentoalveolären Traumas, insbesondere bei Vorliegen von Wurzelfrakturen, Luxationen und Frakturen des Alveolarfortsatzes. Die Therapie von Luxationen erfordert eine genaue räumliche Lagebestimmung des Zahnes, damit Therapie und Prognose optimal abgesichert werden können. Auch für die Bewertung und Therapieplanung bei traumabedingten Wurzelresorptionen ist das DVT herkömmlichen Methoden weit überlegen [Cohenca et al., 2007a, da Silveira et al., 2007]

---

Empfehlungen:

1. Die kleinvolumige und hochauflösende dentale digitale Volumentomographie kann in einzelnen Fällen für die periapikale Untersuchung indiziert sein, wenn zweidimensionale Röntgenaufnahmen bei Vorliegen klinischer Befunde und Symptome keine entsprechenden röntgenologischen Befunde darstellen.  
[13/13], 1 Enthaltung
2. Die kleinvolumige und hochauflösende dentale digitale Volumentomographie kann zur Detektion von Wurzelfrakturen verwendet werden, wenn die klinischen Befunde und Symptome eine entsprechende Verdachtsdiagnose nicht ausreichend absichern.  
[14/14]
3. Die kleinvolumige und hochauflösende dentale digitale Volumentomographie kann bei Verdacht auf oder Vorliegen von Perforationen, insbesondere Stiftperforationen, indiziert sein.  
[14/14]
4. Die kleinvolumige und hochauflösende dentale digitale Volumentomographie kann in Einzelfällen indiziert sein, wenn die endodontologische Therapie durch bestimmte Begleitumstände erschwert wird, wie komplexe Anatomie des Wurzelkanalsystems.  
[11/12], 2 Enthaltungen
5. Die kleinvolumige und hochauflösende dentale digitale Volumentomographie kann in einzelnen Fällen zur Planung endodontologisch-chirurgischer Behandlungen indiziert sein, insbesondere dann, wenn erschwerende Faktoren, wie die Gefährdung anatomischer Nachbarstrukturen, vorliegen.  
[14/14]
6. Die kleinvolumige und hochauflösende dentale digitale Volumentomographie kann zur Lagebestimmung von intrakanalär frakturierten Wurzelkanalinstrumenten indiziert sein, wenn die zweidimensionale bildgebende Diagnostik diese nicht zweifelsfrei zulässt.[11/11], 3 Enthaltungen
7. Die dentale digitale Volumentomographie kann in der Beurteilung des dentalen Traumas angewandt werden, insbesondere dann, wenn zweidimensionale röntgenologische Aufnahmen keine oder unzureichende Informationen für die Behandlungsplanung und Prognose bieten.  
[12/13], 1 Enthaltung
8. Die kleinvolumige und hochauflösende dentale digitale Volumentomographie kann zur Beurteilung von internen und externen Wurzelresorptionen angewandt werden, wenn die zweidimensionale bildgebende Diagnostik keine oder unzureichende Informationen für die Behandlungsplanung und Prognose bietet.  
[13/13], 1 Enthaltung

## 7.6 Zahnärztliche Prothetik

In der zahnärztlichen Prothetik kann die DVT zusätzliche Informationen in der Diagnostik und für die Therapieplanung bereitstellen. Für die Feststellung der Wertigkeit biologischer Pfeiler haben sich klinische Untersuchungen und eine zweidimensionale röntgenologische Darstellung mit Hilfe von Intraoral- und Panoramaschichtaufnahmen bewährt. Beim Vorliegen von Knochentaschen [Vandenberghe et al., 2008] und Furkationsdefekten [Vandenberghe et al., 2008, Walter et al., 2012] sowie endodontischen Fragestellungen zur Qualität von Wurzelkanalfüllungen [Liang et al., 2011, Wu et al., 2009], zu apikalen Veränderungen [Yoshioka et al., 2011, Wu et al., 2009, Stavropoulos and Wenzel, 2007, de Garcia Paula-Silva et al., 2009], Perforationen

---

und Stiftperforationen [Shemesh et al., 2011], Wurzelfrakturen [Edlund et al., 2011, Hannig et al., 2005, Hassan et al., 2009a, 2010], Wurzelresorptionen [Durack et al., 2011, Cohenca et al., 2007a] und dentoalveolären Traumata [Cohenca et al., 2007b, da Silveira et al., 2007] können durch die DVT zusätzliche Informationen gewonnen werden, die Konsequenzen für die Therapie und die Prognose haben können. Dieser Einsatz der DVT sollte nach den in den Abschnitten 7.4 und 7.5 für die Parodontologie und Endodontie dargestellten Empfehlungen erfolgen. Artefakte durch röntgenopake Wurzelkanalstifte können bei der Detektion von horizontalen Wurzelfrakturen einen signifikanten Rückgang der Spezifität und Sensitivität verursachen [Costa et al., 2011, Schulze et al., 2011]. Reichen klinische Untersuchungen und zweidimensionale röntgenologische Verfahren zur Darstellung von therapierelevanten anatomischen Strukturen wie quantitatives und qualitatives Knochenangebot, Nervenverläufen und Nervenaustrittspunkten für die Planung von implantatgestütztem Zahnersatz und herausnehmbarer Prothetik nicht aus, kann eine DVT sinnvoll sein [Braut et al., 2011, de Oliveira-Santos et al., 2011].

Die bildgebende Funktionsdiagnostik wird im Abschnitt 7.7 abgehandelt.

Die Kombination von DVT-Daten mit den digitalen Daten dentaler Scanner und Gesichtsscannern kann durch die Integration in eine 3D-Planungssoftware zusätzliche Möglichkeiten in der Therapieplanung für ein virtuelles Set-Up bereitstellen [Ganz, 2008, Inokoshi et al., 2012, McNamara et al., 2011]. Die gewonnenen Informationen erleichtern die prothetische Planung und die Kommunikation mit dem zahntechnischen Labor in Bezug auf die Vorhersagbarkeit, die Materialauswahl sowie der Determinierung einer geeigneten Implantatposition und deren CAD/CAM-basierte Umsetzung in eine Realstruktur (z. B. Implantatbohrschablonen) [Marchack et al., 2011, Neugebauer et al., 2011]. Grundsätzlich unterliegt diese sich entwickelnde Technologie noch gewissen Limitationen. Auf die Planung zahnärztlicher Implantate mit Hilfe der DVT-Diagnostik wird im Abschnitt 7.8 näher eingegangen.

#### Empfehlungen:

1. Eine DVT-Untersuchung kann bei spezifischen Fragestellungen zur Einschätzung der Pfeilerwertigkeit indiziert sein, wenn diese durch klinische Parameter und eine zweidimensionale röntgenologische Darstellung nicht hinreichend geklärt werden kann.  
[14/14]
2. Bei Schmerzsymptomatik mit Verdacht auf Traumatisierung von Nervenaustrittspunkten durch tegumental getragenen Zahnersatz kann im Einzelfall, wenn weder zweidimensional röntgenologisch noch klinisch eine ausreichende Abklärung möglich ist, eine DVT-Diagnostik indiziert sein.  
[12/14]

## 7.7 Kiefergelenk-, Funktionsdiagnostik und –therapie

Bei der überwiegenden Mehrheit von Patienten mit symptomatischen Kiefergelenksbeschwerden sind Röntgenaufnahmen nicht zielführend, da knöcherne Abnormalitäten der Kiefergelenke hier nur selten auftreten und häufig nicht mit den Beschwerden korrelieren. In diesen Fällen ist eine Röntgendiagnostik nicht indiziert [European Commission, 2012]. Die Kiefergelenkdiagnostik mittels Röntgentechniken ist nur bei knöchernen Fragestellungen zielführend [European Commission, 2012]. Für die Darstellung knöcherner Strukturen hat die American Academy of Oral and Maxillofacial Radiology schon 1997 axial korrigierte, sagittale Tomogramme oder Computertomographien (CT) empfohlen [Brooks et al., 1997].

Die DVT kann knöcherne Veränderungen des Kiefergelenks überlagerungsfrei und detailgenau darstellen und eignet sich zur Diagnostik von chronisch degenerativen arthritischen Veränderungen, entzündlichen Arthritiden, wie insbesondere rheumatoider Arthritis, juveniler idiopathischer Arthritis und Psoriasisarthritis,

---

abnormen Positionen des Kondylus in der Gelenkpfanne und Frakturen und Ankylosen sowie Entwicklungsanomalien und Hyperplasien und benignen Tumoren der Gelenkregionen [Barghan et al., 2010, Librizzi et al., 2011]. Auch die seltenen malignen Läsionen des Gelenks wie Osteosarkome oder Chondrosarkome können in der DVT-Diagnostik dargestellt werden. Wegen der unzureichenden Weichgewebsdarstellung eignet sich die DVT jedoch nicht zur Diskus-Diagnostik oder zur Darstellung der Bandstrukturen des Kiefergelenks. Hierzu hat sich die MRT-Diagnostik bewährt [Iwasaki et al., 2010, Petersson, 2010]. Panoramaschichtaufnahmen und Kiefergelenkprojektionen aus Panoramaschichtaufnahme-Geräten sind für die röntgenologische Kiefergelenkdiagnostik nicht geeignet, da 34% bis 45% der tatsächlich vorhandenen Befunde nicht erkannt werden [Honey et al., 2007]. Vergleichsstudien mit CTs belegen, dass die dentale digitale Volumetomographie die gleiche Genauigkeit wie CTs ermöglichen, dies jedoch bei meist deutlich geringerer Strahlenbelastung [Honda et al., 2006, Scarfe et al., 2006, Hintze et al., 2007]. Außerdem erzielt die DVT im Minimum die gleichen Resultate wie die konventionelle Tomographie, gleichzeitig ist sie den übrigen Kiefergelenkprojektionen sogar deutlich überlegen [Fu et al., 2007, Meng et al., 2007, Sakabe et al., 2006]. Zur Diagnostik erosiver kondylärer Veränderungen und degenerativer knöcherner Kiefergelenkerkrankungen ist die DVT das diagnostische Hilfsmittel erster Wahl [Hussain et al., 2008, Katakami et al., 2008, Ikeda et al., 2011, Marques et al., 2010]. Auch im Hinblick auf quantitative Auswertungen zeigen DVTs deutlich bessere Ergebnisse als zweidimensionale Aufnahmen [Hilgers et al., 2005, Honda et al., 2004].

Für die Darstellung der Diskusposition und der Weichgewebe ist in der bildgebenden Kiefergelenkdiagnostik der Magnetresonanztomographie (MRT) der Vorzug zu geben [Westesson et al., 1987,B1].

Entgegen der allgemein verbreiteten Meinung, dass das MRT auch zur Beurteilung knöcherner Strukturen genutzt werden kann, zeigen die wissenschaftlichen Studien der letzten Jahre keine verlässliche Diagnostik von knöchernen Veränderungen im MRT. Die Ergebnisse variieren von eingeschränkter Aussagekraft bis hin zu unzureichend [Brooks et al., 1997, Ahmad et al., 2009,A2, Limchaichana et al., 2006,C, Alkhader et al., 2010]. Wenn ein DVT im Rahmen der CMD-Diagnostik angefertigt wird, sollte im Rahmen der sekundären Rekonstruktion auch die Form und das Volumen Kiefergelenke incl. Asymmetrien der aufsteigenden Äste beurteilt werden, bei unklaren Schmerzen zudem eine Klassifikation knöcherner Deformationen [Cevitanes et al., 2010] erfolgen.

#### Empfehlungen:

1. Wenn nach klinischer Untersuchung und ggf. Berücksichtigung paraklinischer Befunde ein Verdacht auf eine primär knöcherner Kiefergelenkerkrankung besteht, kann eine DVT-Untersuchung indiziert sein.  
[14/14]
2. Zur Beantwortung von Fragestellungen mit Bildgebungsnotwendigkeit zum Diskus articularis bzw. zur artikulären Weichteilpathologie ist ein DVT nicht indiziert.  
[14/14]

## 7.8 Implantologie

Für detaillierte Informationen wird auf die Leitlinie der Deutschen Gesellschaft für Implantologie verwiesen [Deutsche Gesellschaft für Implantologie, 2011]. Vor jeder Implantatinsertion ist eine ausreichende röntgenologische Diagnostik des Implantatbetts erforderlich. Diese sollte eine qualitative und quantitative Beurteilung des Knochenangebots ermöglichen sowie die angrenzenden anatomischen Strukturen darstellen [Hassfeld, 2008, Mengel et al., 2006]. Eine Indikation für dreidimensionale bildgebende Verfahren kann bereits primär nach Anamnese und klinischer Untersuchung, bei einer deutlichen anatomischen Abweichung von der Norm bestehen. Weitere Indikationen können nach orientierender zweidimensionaler Diagnostik bestehen, wenn eine detaillierte räumliche Beurteilung der anatomischen Strukturen und der pathologischen Veränderungen im Zahn-, Mund-

---

und Kieferbereich notwendig ist. Lassen sich die erforderlichen Informationen für Diagnostik, Therapieentscheidung sowie in speziellen Fällen für Verlaufskontrollen aus der klassischen zweidimensionalen Bildgebung nicht gewinnen, kann ebenfalls eine dreidimensionale Diagnostik erforderlich sein. Die dreidimensionale Bildgebung bietet Vorteile bei der Vermeidung von Verletzungen wichtiger anatomischer Strukturen wie dem Nervkanal im Unterkiefer [de Oliveira-Santos et al., 2011]. Hierbei ist die Darstellung in der Volumentomografie gleich gut wie in der CT [Naitoh et al., 2010]. Wegen der im Durchschnitt geringeren Strahlenbelastung ist der digitalen Volumentomografie zur Implantatplanung gegenüber der CT der Vorzug zu geben. Unter einer evidenzbasierten Bewertung bleibt der klinische Nutzen, der durch die dreidimensionale Bildgebung erhaltenen Mehrinformation, auf das implantologische Behandlungsergebnis jedoch ungeklärt. Es existieren derzeit keine randomisierten oder kontrollierten Studien am Menschen, die den Nutzen einer dreidimensionalen Diagnostik hinsichtlich der Qualität des Operationsergebnisses und/oder der Häufigkeit von Komplikationen in der Implantologie belegen. Der implantologische Operateur sollte sich über die mit dem DVT verbundenen gegenüber der zweidimensionalen Bildgebung erhöhten Strahlenbelastung bewusst sein. Dies gilt insbesondere für junge Menschen. Möglichkeiten der Eingrenzung des Field of View und damit der Strahlenbelastung sollten genutzt werden. Das ALARA (as low as reasonably achievable)-Prinzip sollte verfolgt werden. Technische Limitationen können zu einer Indikationseinschränkung führen. So ist zum Beispiel eine Diagnostik der unmittelbaren periimplantären Umgebung (beispielsweise Osseointegration eines Zahnimplantats) aufgrund von Artefakten im DVT und der CT nur eingeschränkt möglich [Draenert et al., 2007, Schulze et al., 2010]. Inwieweit die DVT für die Periimplantitisdiagnostik vor dem Hintergrund der in der unmittelbaren Umgebung der Implantatabbildung vorhandenen Abbildungsfehler möglich ist, kann auf Basis der derzeitigen wissenschaftlichen Datenlage nicht sicher geklärt werden. Für in der Implantologie typische lineare Messstrecken wurden bei der DVT maximale relative Fehler zwischen 3% und 8% [Suomalainen et al., 2008, Veyre-Goulet et al., 2008] ermittelt. Dies bedeutet bei einer Messstrecke einer typischen Implantatlänge von 10 mm eine mögliche Ungenauigkeit von ungefähr 0,3 – 0,8 mm. Die folgenden Empfehlungen orientieren sich an den Empfehlungen aus der aktuellen S2k-Leitlinie der Deutschen Gesellschaft für Implantologie [Deutsche Gesellschaft für Implantologie, 2011].



---

#### Empfehlungen:

1. Bei deutlichen anatomischen Abweichungen in der sagittalen und/oder transversalen und/oder vertikalen Ebene in Form und/oder Kieferrelation wie zum Beispiel unter sich gehende Alveolarfortsatzbereiche, Alveolarfortsatzatrophie, Kieferhöhlensepten kann eine DVT indiziert sein.  
[13/13], eine Enthaltung
2. Bei zweifelhaftem Erfolg nach Augmentation kann eine DVT indiziert sein.  
[13/13], eine Enthaltung
3. In der implantologischen Diagnostik bei unsicherer Darstellung anatomisch wichtiger Nachbarstrukturen in der 2D-Diagnostik, wenn mit der 3D-Diagnostik eine Klärung zu erwarten ist, kann eine DVT indiziert sein.  
[14/14]
4. Eine DVT kann indiziert sein, wenn in zweidimensionaler röntgenologischer Diagnostik pathologische Veränderungen mit weitergehendem Klärungsbedarf aufgefallen sind.  
[14/14]
5. Eine DVT kann indiziert sein, wenn Vorerkrankungen oder Voroperationen der Kieferhöhle mit möglichem Einfluss auf die Implantatversorgung im Oberkieferseitenzahnbereich bestehen.  
[14/14]
6. Eine DVT kann indiziert sein bei speziellen chirurgischen und/oder prothetischen Therapiekonzepten wie Sofortversorgung, navigationsgestützte Implantologie, komplexe interdisziplinäre Therapiekonzepte.  
[14/14]
7. Eine DVT kann indiziert sein bei Komplikationen nach Implantation oder Augmentation.  
[14/14]

## 7.9 Operative Entfernung von Zähnen – insbesondere Weisheitszähnen

Die Entfernung eines eruptierten Zahnes z. B. mittels Extraktion stellt keine Indikation für die DVT-Aufnahme dar [European Commission, 2012]. Der diagnostische Aussagewert der DVT zur Bewertung der Lagebeziehung von anatomischen Strukturen im Zahn- und Kieferbereich ist in der Literatur unstrittig [de Vos et al., 2009, Ahmad and Freymiller, 2010, Vandenberghe et al., 2010]. Es ist allerdings bislang nicht belegt, dass eine Änderung der Operationsstrategie auf der Basis von Schnittbild-Bilddaten zu einer Reduktion der Komplikationsrate dentoalveolärer Eingriffe, z.B. bei der Entfernung retinierter Zähne, führt. Daher kann ohne Zweifel die 3D-Diagnostik bei entsprechenden Fragestellungen in Abhängigkeit vom Schwierigkeitsgrad der Operation medizinisch indiziert sein, doch kann eine Schnittbilddiagnostik in diesen Indikationen nicht generell gefordert werden. Eine CT/DVT-Diagnostik kann allerdings indiziert sein, wenn in der zweidimensionalen röntgenologischen Untersuchung Hinweise auf eine unmittelbare Lagebeziehung zu Risikostrukturen vorhanden sind, Überlagerungen eine räumliche Zuordnung verhindern (z.B. multiple Zahnretentionen) und aus Sicht des Behandlers weitere Informationen für die Aufklärung, Planung, Therapie und auch des Patienten oder für die intraoperative Orientierung erforderlich sind.

Hinsichtlich der speziellen Situation bei Weisheitszähnen wird auf die aktuelle s2k-Leitlinie "Operative Entfernung von Weisheitszähnen" [Kunkel et al., 2012] verwiesen, in welcher diese Thematik mit ausführlichen Hintergrundinformationen abgehandelt ist. In mehreren Studien wurde gezeigt, dass das DVT sich eignet, morphologische Besonderheiten, Lageanomalien und insbesondere auch die fehlende Abgrenzung zwischen

---

Zahnfach und Nervkanal darzustellen und damit für die Einschätzung des Risikos einer Nervschädigung geeignet ist [Ghaemina et al., 2011, Lübbers et al., 2011, Neugebauer et al., 2008, Suomalainen et al., 2010, Susarla and Dodson, 2007, Tantanapornkul et al., 2007, Yamada et al., 2011]. Aus der Tatsache, dass diese Merkmale in der 3D-Bildgebung gut dargestellt werden können, leiten die Autoren dann jeweils die Indikation einer präoperativen 3D-Bildgebung ab. Allerdings konnte bislang nicht gezeigt werden, dass der Gewinn an Informationen über die Wurzelmorphologie und Topographie durch die 3D-Diagnostik tatsächlich zu einer anderen operativen Vorgehensweise geführt hat und dass diese dann auch in einer verminderten Nerv-Schädigungsrate resultiert. Der Nachweis einer Verminderung des Risikos einer Nervschädigung ist aber in Anbetracht der ohnehin geringen Häufigkeit eines solchen Ereignisses unter den Rahmenbedingungen einer randomisierten Studie praktisch nicht zuführen, da plausible Annahmen für die Studienparameter zu einer Fallzahlschätzung von jenseits 150.000 Patienten führen [Roeder et al., 2011]. Insofern kann eine Bewertung der Notwendigkeit praktisch nur unter Verwendung von Surrogatparametern, wie der Darstellung von Risikoindikatoren erfolgen. Die folgenden Empfehlungen sind angelehnt an diejenigen der aktuellen s2k-Leitlinie [Kunkel et al., 2012]. Sie wurden etwas verallgemeinert und leicht modifiziert.

Empfehlungen:

1. Eine dreidimensionale Bildgebung mittels DVT ist vor operativer Zahntfernung, insbesondere Weisheitszahntfernung nicht erforderlich, wenn in der zweidimensionalen Röntgendiagnostik keine Hinweise auf eine besondere Risikosituation vorliegen.  
[13/14]
2. Eine DVT-Diagnostik kann indiziert sein, wenn in der klinischen Diagnostik oder der zweidimensionalen Röntgendiagnostik Hinweise auf eine unmittelbare Lagebeziehung zu Risikostrukturen vorhanden sind und gleichzeitig aus Sicht des Behandlers weitere räumliche Informationen entweder zur Risikoauflärung des Patienten, Eingriffsplanung oder auch für die intraoperative Orientierung erforderlich sind.  
[13/13], 1 Enthaltung

## 7.10 Intraossäre pathologische Veränderungen wie odontogene Tumoren, größere periapikale knöcherne Läsionen und Zysten und Ostitis, Osteomyelitis und Osteoporose

Für die Diagnostik und insbesondere die Therapieplanung bei größeren periapikalen Läsionen, odontogenen Zysten oder odontogenen Tumoren gelten sinngemäß die oben genannten Empfehlungen zu dentoalveolären Veränderungen. Auch für andere Knochenveränderungen der Kieferregion (wie z.B. Pseudozysten, primäre Knochentumoren, Osteoporose), die von ihrer Pathogenese nicht odontogenen Ursprungs sind, stellen sich grundsätzlich die gleichen diagnostischen Anforderungen [Araki et al., 2007, Koh and Kim, 2011, Simon et al., 2006]. Diese können zur räumlichen Ausdehnungsbeurteilung, zur genauen Zuordnung zu Nachbarstrukturen (z.B. Zahnwurzeln) und Risikostrukturen eine dreidimensionale Diagnostik erfordern.

Die diagnostische Wertigkeit dreidimensionaler Bildgebung für die Osteomyelitis ist unumstritten. Eine 3D-Bildgebung ist sowohl für die Primärdiagnostik als auch für die Therapieplanung und Verlaufskontrolle indiziert. Auch wenn noch kein Standard für die Diagnostik ausgedehnt entzündlicher Prozesse im Kieferbereich definiert werden kann, so herrscht Einigkeit unter den Autoren, dass die Problematik in der Panoramaaufnahme deutlich unterschätzt wird [Fullmer et al., 2007, Stockmann et al., 2010, Treister et al., 2010].

---

Empfehlungen:

1. Zur Abklärung größerer pathologischer Veränderungen im Kieferknochen wie z. B. großer odontogener Zysten, odontogener Tumoren, primärer Knochentumoren kann eine DVT-Aufnahme indiziert sein, wenn Kenntnisse über die räumliche Lage und Ausdehnung sowie die Zuordnung zu Nachbarstrukturen für die weitere Therapie wichtig sind.  
[14/14]
2. Zur weiteren bildgebenden Diagnostik bei der Verdachtsdiagnose einer Osteomyelitis im Kieferknochen kann eine DVT-Diagnostik indiziert sein.  
[14/14]

### 7.11 Kieferhöhlenerkrankungen

Der Aussagewert der Schnittbilddiagnostik zur Detektion/Differenzierung von Pathologien der Kieferhöhle und des Mittelgesichts ist unstrittig. Gegenüber der zweidimensionalen Röntgendiagnostik sind wesentliche Vorteile hinsichtlich der Bildinformation und auch der topographischen Orientierung generell akzeptiert. Durch die begrenzte Aussagefähigkeit der zweidimensionalen Röntgendiagnostik besteht die Problematik, dass zusätzlich zur zweidimensionalen Diagnostik eine Schnittbilddarstellung als Endpunktdiagnostik in einem großen Anteil der Fälle notwendig wird, so dass bei Nasennebenhöhlenerkrankungen eine primäre Indikation für eine dreidimensionale Diagnostik, auch im Rahmen der Verlaufskontrolle, besteht [Shahbazian and Jacobs, 2012, Guijarro-Martínez and Swennen, 2011]. Bei klinischen Verdachtsmomenten kann daher auch eine Schnittbilddiagnostik zum Ausschluss von Erkrankungen der Kieferhöhle erforderlich sein, eine generelle Notwendigkeit zur Schnittbilddiagnostik vor geplanten Eingriffen in Beziehung zur Kieferhöhle (wie z. B. Sinusbodenaugmentation) ist jedoch nicht belegt und kann daher nicht gefordert werden.

Empfehlungen:

1. Wenn mittels zweidimensionaler Röntgenverfahren keine Abklärung möglich ist bzw. es unwahrscheinlich erscheint, mit diesen Verfahren eine Abklärung herbeiführen zu können, sollte zur Detektion und Differenzierung von Pathologien der Kieferhöhle eine DVT-Aufnahme angefertigt werden.  
[14/14]
2. Die Abklärung des Kieferhöhlenzustandes vor einem geplanten operativen Eingriff mit Kieferhöhlenbezug (beispielsweise einer Sinusbodenaugmentation) kann im Einzelfall bei Vorliegen von anamnestischen und klinischen Verdachtsmomenten (beispielsweise auf eine Sinusitis) indiziert sein. Eine generelle Forderung zur Anfertigung einer präoperativen DVT-Aufnahme kann jedoch nicht erhoben werden.  
[12/14]

### 7.12 Speichelsteine

Das Drüsengewebe der Speicheldrüsen kommt in der DVT meist nicht zur Darstellung. Unter den pathologischen Veränderungen können lediglich Steinbildungen [Dreiseidler et al., 2010], Strikturen durch Sialographie [Drage and Brown, 2009] und ggf. Zysten diagnostiziert werden, wenn sie eine gewisse Größe erreicht haben. Erkrankungen wie Tumoren, Sialadenitiden unterschiedlicher Genese und Sialadenosen bleiben die Domäne anderer bildgebender Verfahren wie Sonographie, CT, MRT und Szintigraphie [Yousem et al., 2000].

---

Empfehlung:

1. Die Abklärung von Speicheldrüsenpathologien (mit Ausnahme der Lokalisation von Speichelsteinen) sollte nicht mit Hilfe einer DVT-Aufnahme erfolgen.  
[14/14]
2. Zur genauen Lokalisation von Speichelsteinen kann im Einzelfall eine DVT indiziert sein.  
[14/14]

### 7.13 Traumatologie knöcherner Strukturen

Es ist unstrittig, dass die Schnittbildgebung des Gesichtsschädels die Sicherheit der knöchernen Frakturdiagnostik insbesondere in Mittelgesicht und Kiefergelenkbereich verbessert und daher sowohl präoperativ als auch postoperativ zur Beurteilung der Frakturstellung medizinisch indiziert ist. [Shintaku et al., 2009, Choudhary et al., 2011]. Unklar ist, ob die genauere Darstellung klinisch und zweidimensional röntgenologisch nicht detektierbarer knöcherner Verletzungen zur Verbesserung des Therapieergebnisses führt. Daher kann eine Schnittbilddiagnostik in diesen Indikationen nicht generell gefordert werden.

Empfehlung:

1. Bei Frakturen des Gesichtsschädels kann die DVT zur präzisen Lokalisationsdiagnostik der Fragmente eingesetzt werden.  
[13/13], eine Enthaltung
2. Bei Verdacht auf eine Hirnbeteiligung oder relevante Weichgewebsschädigung sollte der CT-Darstellung einschließlich Weichgewebsterfensterung gegenüber der DVT der Vorzug gegeben werden.  
[13/13], eine Enthaltung

### 7.14 Lokalisation von Fremdkörpern

Dreidimensionale Bildgebung ist zur Lokalisation von Fremdkörpern beispielsweise vor geplanter chirurgischer Entfernung dann notwendig, wenn mit zweidimensionalen Aufnahmen und zusätzlicher klinischer Diagnostik keine ausreichende Information zur Lage des/der Fremdkörper/s erlangt werden kann. Es liegen bisher nur wenige Artikel vor, die sich mit der Eignung der DVT zur Fremdkörperlokalisierung beschäftigen. Zur Lokalisation von metallischen Fremdkörpern wurde die DVT im Vergleich zur CT als besser geeignet eingestuft [Stuehmer et al., 2008, 2009]. Die Technik eignet sich auch für intraoperative Anwendungen zur navigierten Entfernung von Fremdkörpern [Pohlenz et al., 2007].

Empfehlung:

- Die DVT kann zur Lokalisation von röntgenopaken Fremdkörpern im Mund-, Kiefer- und Gesichtsbereich indiziert sein.  
[14/14]

### 7.15 Komplexe Fehlbildungen (einschließlich Lippen-, Kiefer-, Gaumenspalten)

Die Bildgebung bei komplexen Fehlbildungen, insbesondere bei Syndromen, stellt in der Regel eine Individualentscheidung dar. Generelle Empfehlungen zur Diagnostik können daher nicht ausgesprochen werden. Fehlbildungen im dento-kraniofazialen Bereich erfordern eine interdisziplinäre Behandlungsstrategie, damit sowohl

---

konservative als auch operative Therapiekonzepte individuell festgelegt, aufeinander abgestimmt, kontrolliert und eventuell modifiziert werden können. Gerade bei asymmetrischen Anomalien, aber auch vor- und nach komplexen Umstellungsosteomien im Gesichtsschädel und Frontobasisbereich besteht ohne Zweifel eine medizinische Indikation zur dreidimensionalen Bildgebung. In solchen Fällen stellt die röntgenologische 3D-Bildgebung für die Diagnostik und Therapieplanung das Mittel der Wahl dar [Albuquerque et al., 2011a,b, Hirschfelder et al., 2004, Holst et al., 2009, Oberoi et al., 2010, 2009, Woertche et al., 2006]. Häufig werden 3D-Rekonstruktionen (Oberflächenrekonstruktionen) sowie Modelle zur Operationssimulation auf der Basis dieser Datensätze angefertigt. Im Bereich der Diagnostik und Planung im Kindesalter müssen die besonderen Risiken allerdings kritisch abgewogen werden. Dies gilt beispielsweise für komplexe kraniofaziale Malformationen, ausgeprägte Dysgnathieformen mit deutlicher Asymmetrie, navigationsunterstützte Eingriffe sowie ggf. zur Präfabrikation von Schablonen und Splinten [Plooij et al., 2011].

Empfehlung:

- Bei komplexen Fehlbildungen des Kiefer- und Gesichtsschädels kann eine DVT-Aufnahme zur Diagnostik und Therapieplanung anfertigt werden.  
[11/13], eine Enthaltung

## 7.16 Diagnostik der oberen Atemwege (u.a. Patienten mit orofazialen Fehlbildungen, Schlafapnoe)

Mit der DVT lassen sich die oberen Atemwege darstellen und befunden, es können Veränderungen erkannt und sowohl qualitativ als auch quantitativ erfasst werden. Indikationsbereiche sind z.B. Patienten mit Schlafapnoe-Symptomatik, Patienten mit orofazialen Fehlbildungen oder Patienten vor und/oder nach orthognathen Operationen. [Alves et al., 2007, Grauer et al., 2009, Ghoneima and Kula, 2011, Hwang et al., 2010, Iwasaki et al., 2009, Kim et al., 2010, Lenza et al., 2010, Lye, 2008, Major et al., 2006, Schendel and Hatcher, 2010, Stellzig-Eisenhauer and Meyer-Marcotty, 2010, Tso et al., 2009, Yamashina et al., 2008, Zhao et al., 2010].

Empfehlung:

- In speziellen Fällen kann (z. B. bei nachgewiesener Schlafapnoesymptomatik) in Absprache mit den beteiligten Nachbardisziplinen eine DVT-Aufnahme indiziert sein.  
[13/13]

## 8 Zusammenfassung

Die DVT hat ihre Position im diagnostischen Arsenal für elektive zahnmedizinische Fragestellungen bei der Hartgewebsdiagnostik gegenüber der herkömmlichen CT zunehmend gefestigt. Die DVT hat gegenüber der CT in der Regel eine reduzierte Strahlenbelastung [European Commission, 2012, Loubele et al., 2009, Ludlow et al., 2006, Ludlow and Ivanovic, 2008, Pauwels et al., 2012], obwohl sich die Dosisbereiche zwischen verschiedenen DVT-Geräten soweit unterscheiden, dass man DVT-Geräte bzgl. der Dosis eigentlich nicht als eine einzige Geräteklasse betrachten kann [Pauwels et al., 2012]. In Fällen, bei denen es besonders auf eine reduzierte Strahlenexposition unter bewusster Inkaufnahme der dadurch bedingten, systemimmanent veränderten Bildparameter ankommt, ist der DVT der Vorzug zu geben. Eine Einblendung auf die zu untersuchende Region ist zu fordern, da die effektive Dosis derzeitiger DVT-Geräte nach ICRP 2007 [Valentin J., 2007] ungefähr um den Faktor 3 bis 40 über der einer Panoramaschichtaufnahme liegt [Ludlow and Ivanovic, 2008] und die Dosis durch Einblendung entsprechend reduziert werden kann [Lofthag-Hansen et al.,

---

2007]. Auch sollten, wenn möglich, zusätzliche Maßnahmen zur Dosisverringierung ausgeschöpft werden, wenn sie eine für die Fragestellung vertretbare Bildqualität gewährleisten. Beispielsweise ist hier Reduktion des Scanwinkels auf nur 180 Grad bei pädiatrischen Aufnahmen zur Lokalisation von verlagerten Zähnen zu nennen.

## **8.1 Geplante Überarbeitung**

Die Überarbeitung dieser Leitlinie ist zum 31.07.2018 geplant.

---

## 8.2 Zusammensetzung der Expertengruppe

### Federführend: Arbeitsgemeinschaft für Röntgenologie (ARö)

Prof. Dr. Ralf Schulze (Mainz) – Koordinator der Leitlinie und Erstautor

#### 8.2.1 Autoren beteiligter Gesellschaften

(Im Folgenden sind in alphabetischer Reihenfolge der beteiligten Fachgesellschaften/Organisationen die an der Verabschiedung der Empfehlungen und/oder anderweitig aktiv an der Leitlinien-Texterstellung beteiligten Personen aufgeführt.)

Prof. Dr. Herbert Deppe, AGKiefer

Dr. Werner Betz, AKFOS

Dr. Burkhard Maager, BZÄK

Priv.-Doz. Dr. Florian Beuer, DGAEZ

Dr. Dr. Lutz Ritter, DGCZ

Dr. Clemens Bargholz, DGET

Priv.-Doz. Dr. Oliver Ahlers, DGFDT

Prof. Dr. Dr. Hendrik Terheyden, DGI

Prof. Dr. Christian Hirsch, DGK

Prof. Dr. Bert Braumann, DGKFO

Prof. Dr. Ursula Hirschfelder, DGKFO

Prof. Dr. Dr. Stefan Haßfeld, DGMKG

Prof. Dr. Peter Eickholz, DGParo

Prof. Dr. Daniel Edelhoff, DGPro

Dr. Silke Jacker-Guhr, DGZ

Dr Jörg Beck, KZBV

ZA. Thomas Appel, VDZE

---

## Literatur

- AAOMR. AAE and AAOMR joint position statement. Use of cone-beam-computed tomography in endodontics, 2010.
- Mansur Ahmad and Earl Freymiller. Cone beam computed tomography: evaluation of maxillofacial pathology. *J Cal Dent Ass*, 38(1): 41–47, 2010.
- Mansur Ahmad, Lars Hollender, Quentin Anderson, Krishnan Kartha, Richard Ohrbach, Edmond L. Truelove, Mike T. John, and Eric L. Schiffman. Research diagnostic criteria for temporomandibular disorders (RDC/TMD): development of image analysis criteria and examiner reliability for image analysis. *Oral Surg Oral Med Oral Pathol Oral Radiol Endod*, 107(6):844–860, 2009,A2. URL doi:10.1016/j.tripleo.2009.02.023.
- B. Güniz Akdeniz, Hans-Göran Gröndahl, and Bengt Magnusson. Accuracy of proximal caries depth measurements: comparison between limited cone beam computed tomography, storage phosphor and film radiography. *Caries Res*, 40(3):202–207, 2006. URL doi:10.1159/000092226.
- M. A. P. Albuquerque, B. F. Gaia, and M. G. P. Cavalcanti. Oral cleft volumetric assessment by 3D multislice computed tomographic images. *Int J Oral Maxillofac Surg*, 2011a. URL doi:10.1016/j.ijom.2011.05.015.
- Marco Antonio Albuquerque, Bruno Felipe Gaia, and Marcelo Gusmão Paraíso Cavalcanti. Comparison between multislice and cone-beam computerized tomography in the volumetric assessment of cleft palate. *Oral Surg Oral Med Oral Pathol Oral Radiol Endod*, 112(2): 249–257, 2011b. URL doi:10.1016/j.tripleo.2011.03.006.
- Abeer AlHadidi, L. H. S. Cevidanes, A. Mol, J. Ludlow, and M. Styner. Comparison of two methods for quantitative assessment of mandibular asymmetry using cone beam computed tomography image volumes. *Dentomaxillofac Radiol*, 40(6):351–357, 2011. URL doi:10.1259/dmfr/13993523.
- M. Alkhader, A. Kuribayashi, N. Ohbayashi, S. Nakamura, and T. Kurabayashi. Usefulness of cone beam computed tomography in temporomandibular joints with soft tissue pathology. *Dentomaxillofac Radiol*, 39(6):343–348, 2010. URL doi:10.1259/dmfr/76385066.
- A. Alqerban, R. Jacobs, P. Lambrechts, G. Loozen, and G. Willems. Root resorption of the maxillary lateral incisor caused by impacted canine: a literature review. *Clin Oral Invest*, 13(3):247–255, 2009a. URL doi:10.1007/s00784-009-0262-8.
- Ali Alqerban, Reinhilde Jacobs, Paulo Couto Souza, and Guy Willems. In-vitro comparison of 2 cone-beam computed tomography systems and panoramic imaging for detecting simulated canine impaction-induced external root resorption in maxillary lateral incisors. *Am J Orthod Dentofac Orthop*, 136(6):764.e1–11; discussion 764–5, 2009b. URL doi:10.1016/j.ajodo.2009.03.036.
- Ali Alqerban, Reinhilde Jacobs, Steffen Fieuws, and Guy Willems. Comparison of two cone beam computed tomographic systems versus panoramic imaging for localization of impacted maxillary canines and detection of root resorption. *Eur J Orthod*, 33(1):93–102, 2011. URL doi:10.1093/ejo/cjq034.
- Patrícia V. M. Alves, Ana M. Bolognese, and Linping Zhao. Three-dimensional computerized orthognathic surgical treatment planning. *Clin Plast Surg*, 34(3):427–436, 2007. URL doi:10.1016/j.cps.2007.04.006.
- M. Araki, S. Kameoka, N. Mastumoto, and K. Komiyama. Usefulness of cone beam computed tomography for odontogenic myxoma. *Dentomaxillofac Radiol*, 36(7):423–427, 2007. URL doi:10.1259/dmfr/85361774.
- Sevin Barghan, Robert Merrill, and Sotirios Tetradis. Cone beam computed tomography imaging in the evaluation of the temporomandibular joint. *J Cal Dent Ass*, 38(1):33–39, 2010.
- Adrian Becker, Stella Chaushu, and Nardy Casap-Caspi. Cone-beam computed tomography and the orthosurgical management of impacted teeth. *J Am Dent Ass*, 141 Suppl 3:14S–8S, 2010.
- Neel B. Bhatavadekar and David W. Paquette. Long-term follow-up and tomographic assessment of an intrabony defect treated with enamel matrix derivative. *J Periodontol*, 79(9):1802–1808, 2008. URL doi:10.1902/jop.2008.070636.
- B. Bhuvan, J. J. Barnes, and S. Patel. The use of limited cone beam computed tomography in the diagnosis and management of a case of perforating internal root resorption. *Int Endod J*, 44(8):777–786, 2011. URL doi:10.1111/j.1365-2591.2011.01870.x.
- Susanna Botticelli, Carlalberta Verna, Paolo M. Cattaneo, Jens Heidmann, and Birte Melsen. Two- versus three-dimensional imaging in subjects with unerupted maxillary canines. *Eur J Orthod*, 33(4):344–349, 2011. URL doi:10.1093/ejo/ejq102.
- Vedrana Braut, Michael M. Bornstein, Urs Belser, and Daniel Buser. Thickness of the anterior maxillary facial bone wall—a retrospective radiographic study using cone beam computed tomography. *Int J Periodont Rest Dent*, 31(2):125–131, 2011.
- S. L. Brooks, J. W. Brand, S. J. Gibbs, L. Hollender, A. G. Lurie, K. A. Omnell, P. L. Westesson, and S. C. White. Imaging of the temporomandibular joint: a position paper of the American Academy of Oral and Maxillofacial Radiology. *Oral Surg Oral Med Oral Pathol Oral Radiol Endod*, 83(5):609–618, 1997.
- Bundesregierung BRD. Verordnung zur Änderung der Röntgenverordnung und anderer atomrechtlicher Verordnungen: Röntgenverordnung, 2002.



- 
- G. Carrafiello, M. Dizonno, V. Colli, S. Strocchi, S. Pozzi Taubert, A. Leonardi, A. Giorgianni, M. Barresi, A. Macchi, E. Bracchi, L. Conte, and C. Fugazzola. Comparative study of jaws with multislice computed tomography and cone-beam computed tomography. *Radiol Med*, 115:600–611, 2010.
- L. H. S. Cevidanes, A-K Hajati, B. Paniagua, P. F. Lim, D. G. Walker, G. Palconet, A. G. Nackley, M. Styner, J. B. Ludlow, H. Zhu, and C. Phillips. Quantification of condylar resorption in temporomandibular joint osteoarthritis. *Oral Surg Oral Med Oral Pathol Oral Radiol Endod*, 110(1):110–117, 2010. URL doi:10.1016/j.tripleo.2010.01.008.
- Anuraag B. Choudhary, Mukta B. Motwani, Shirish S. Degwekar, Rahul R. Bhowate, Pankaj J. Banode, Abhilasha O. Yadav, and Aarti Panchbhai. Utility of digital volume tomography in maxillofacial trauma. *J Oral Maxillofac Surg*, 69(6):e135–40, 2011. URL doi:10.1016/j.joms.2010.07.081.
- Nestor Cohenca, James H. Simon, Ramon Roges, Yoav Morag, and Jose Maria Malfaz. Clinical indications for digital imaging in dentoalveolar trauma. Part 2: root resorption. *Dental Traumatol*, 23(2):95–104, 2007a.
- Nestor Cohenca, James H. Simon, Ramon Roges, Yoav Morag, and Jose Maria Malfaz. Clinical indications for digital imaging in dentoalveolar trauma. Part 1: traumatic injuries. *Dental Traumatol*, 23(2):95–104, 2007b. URL doi:10.1111/j.1600-9657.2006.00509.x.
- European Commission. Radiation Protection no 136: European guidelines on radiation protection in dental radiology. The safe use of radiographs in dental practice, 2004.
- Felipe Ferreira Costa, Bruno Felipe Gaia, Otavio Shoiti Umetsubo, and Marcelo Gusmão Paraiso Cavalcanti. Detection of horizontal root fracture with small-volume cone-beam computed tomography in the presence and absence of intracanal metallic post. *J Endod*, 37(10):1456–1459, 2011. URL doi:10.1016/j.joen.2011.05.040.
- J. Cujé, C. Bargholz, and M. Hülsmann. The outcome of retained instrument removal in a specialist practice. *Int Endod J*, 43(7):545–554, 2010. URL doi:10.1111/j.1365-2591.2009.01652.x.
- H. L. D. da Silveira, H. E. D. Silveira, G. S. Liedke, C. A. Lermen, R. B. Dos Santos, and J. A. P. de Figueiredo. Diagnostic ability of computed tomography to evaluate external root resorption in vitro. *Dentomaxillofac Radiol*, 36(7):393–396, 2007. URL doi:10.1259/dmfr/13347073.
- J. Davies, B. Johnson, and N. Drage. Effective doses from cone beam ct investigation of the jaws. *Dentomaxillofac Radiol*, 41(1):30–6, 2012.
- Francisco Wanderley de Garcia Paula-Silva, Bassam Hassan, Léa Assed Bezerra da Silva, Mário Rroirto Leonardo, and Min-Kai Wu. Outcome of root canal treatment in dogs determined by periapical radiography and cone-beam computed tomography scans. *J Endod*, 35(5):723–726, 2009. URL doi:10.1016/j.joen.2009.01.023.
- C. de Oliveira-Santos, P.H. Souza, S. de Azambuja Berti-Couto, L. Stinkens, K. Moyaert, I.R. Rubira-Bullen, and R. Jacobs. Assessment of variations of the mandibular canal through cone beam computed tomography. *Clin Oral Invest*, EPUB ahead of print 30. March 2011, 2011.
- Francisco Wanderley Garcia de Paula-Silva, Min-Kai Wu, Mário Roberto Leonardo, Léa Assed Bezerra da Silva, and Paul R. Wesselink. Accuracy of periapical radiography and cone-beam computed tomography scans in diagnosing apical periodontitis using histopathological findings as a gold standard. *J Endod*, 35(7):1009–1012, 2009. URL doi:10.1016/j.joen.2009.04.006.
- W. de Vos, J. Casselman, and G. R. J. Swennen. Cone-beam computerized tomography (CBCT) imaging of the oral and maxillofacial region: a systematic review of the literature. *Int J Oral Maxillofac Surg*, 38(6):609–625, 2009. URL doi:10.1016/j.ijom.2009.02.028.
- Deutsche Gesellschaft für Implantologie. S2k-leitlinie: Indikation für die radiologische 3D Diagnostik und navigierte Implantatinsertion: Leitlinie, 2011.
- F. G. Draenert, E. Coppenrath, P. Herzog, S. Müller, and U. G. Mueller-Lisse. Beam hardening artefacts occur in dental implant scans with the NewTom cone beam CT but not with the dental 4-row multidetector CT. *Dentomaxillofac Radiol*, 36(4):198–203, 2007. URL doi:10.1259/dmfr/32579161.
- N. A. Drage and J. E. Brown. Cone beam computed sialography of sialoliths. *Dentomaxillofac Radiol*, 38(5):301–305, 2009. URL doi:10.1259/dmfr/90784441.
- Timo Dreiseidler, Lutz Ritter, Daniel Rothamel, Jörg Neugebauer, Martin Scheer, and Robert A. Mischkowski. Salivary calculus diagnosis with 3-dimensional cone-beam computed tomography. *Oral Surg Oral Med Oral Pathol Oral Radiol Endod*, 110(1):94–100, 2010. URL doi:10.1016/j.tripleo.2010.03.013.
- C. Durack, S. Patel, J. Davies, R. Wilson, and F. Mannocci. Diagnostic accuracy of small volume cone beam computed tomography and intraoral periapical radiography for the detection of simulated external inflammatory root resorption. *Int Endod J*, 44(2):136–147, 2011. URL doi:10.1111/j.1365-2591.2010.01819.x.
- Mitchell Edlund, Madhu K. Nair, and Umadevi P. Nair. Detection of vertical root fractures by using cone-beam computed tomography: a clinical study. *J Endod*, 37(6):768–772, 2011. URL doi:10.1016/j.joen.2011.02.034.
-

- 
- S. Ens, J. Ulrici, E. Hell, and T. M. Buzug. Automatic detection of patient motion in cone-beam computed tomography. *Proc 2010 IEEE Int Conf Biomed Imag*, pages 1257–1260, 2010.
- European Commission. Radiation Protection no 172: Cone beam ct for dental and Maxillofacial radiology. Evidence based guidelines: Evidence based guidelines. a report prepared by the sedentext project, 2012.
- A. G. Farman. ALARA still applies. *Oral Surg Oral Med Oral Pathol Oral Radiol Endod*, 100(4):395–397, 2005.
- L. A. Feldkamp, L. C. Davis, and J. W. Kress. Practical cone-beam algorithm. *J Opt Soc Am A*, 1(6):612–619, 1984.
- K. Y. Fu, W. L. Zhang, D. G. Liu, H. M. Chen, and X. C. Ma. Cone beam computed tomography in the diagnosis of temporomandibular joint osteoarthritis. *Zhonghua Kou Qiang Yi Xue Za Zhi*, 42(7):417–420, 2007.
- Joseph M. Fullmer, William C. Scarfe, George M. Kushner, Brian Alpert, and Allan G. Farman. Cone beam computed tomographic findings in refractory chronic suppurative osteomyelitis of the mandible. *Brit J Oral Maxillofac Surg*, 45(5):364–371, 2007. URL doi:10.1016/j.bjoms.2006.10.009.
- S. D. Ganz. Computer-aided Design/Computer-aided Manufacturing Applications Using CT and Cone Beam CT Scanning Technology. *Dent Clin North Am*, 52(4):777–808, 2008.
- H. Ghaemini, G. J. Meijer, A. Soehardi, W. A. Borstlap, J. Mulder, O. J. C. Vlijmen, S. J. Bergé, and T. J. J. Maal. The use of cone beam CT for the removal of wisdom teeth changes the surgical approach compared with panoramic radiography: a pilot study. *Int J Oral Maxillofac Surg*, 40(8):834–839, 2011. URL doi:10.1016/j.ijom.2011.02.032.
- Ahmed Ghoneima and Katherine Kula. Accuracy and reliability of cone-beam computed tomography for airway volume analysis. *Eur J Orthod*, 2011. URL doi:10.1093/ejo/cjr099.
- Dan Grauer, Lucia S. H. Cevidanes, Martin A. Styner, James L. Ackerman, and William R. Proffit. Pharyngeal airway volume and shape from cone-beam computed tomography: relationship to facial morphology. *Am J Orthod Dentofac Orthop*, 136(6):805–814, 2009. URL doi:10.1016/j.ajodo.2008.01.020.
- R. Guijarro-Martínez and G. R. J. Swennen. Cone-beam computerized tomography imaging and analysis of the upper airway: a systematic review of the literature. *Int J Oral Maxillofac Surg*, 2011. URL doi:10.1016/j.ijom.2011.06.017.
- F. Haiter-Neto, A. Wenzel, and E. Gotfredsen. Diagnostic accuracy of cone beam computed tomography scans compared with intraoral image modalities for detection of caries lesions. *Dentomaxillofac Radiol*, 37(1):18–22, 2008. URL doi:10.1259/dmfr/87103878.
- Eric Haney, Stuart A. Gansky, Janice S. Lee, Earl Johnson, Koutaro Maki, Arthur J. Miller, and John C. Huang. Comparative analysis of traditional radiographs and cone-beam computed tomography volumetric images in the diagnosis and treatment planning of maxillary impacted canines. *Am J Orthod Dentofac Orthop*, 137(5):590–597, 2010. URL doi:10.1016/j.ajodo.2008.06.035.
- C. Hannig, C. Dullin, M. Hülsmann, and G. Heidrich. Three-dimensional, non-destructive visualization of vertical root fractures using flat panel volume detector computer tomography: an ex vivo in vitro case report. *Int Endod J*, 38(12):904–913, 2005. URL doi:10.1111/j.1365-2591.2005.01033.x.
- Bassam Hassan, Maria Elissavet Metska, Ahmet Rifat Ozok, Paul van der Stelt, and Paul Rudolf Wesselink. Detection of vertical root fractures in endodontically treated teeth by a cone beam computed tomography scan. *J Endod*, 35(5):719–722, 2009a. URL doi:10.1016/j.joen.2009.01.022.
- Bassam Hassan, Paul van der Stelt, and Gerard Sanderink. Accuracy of three-dimensional measurements obtained from cone beam computed tomography surface-rendered images for cephalometric analysis: influence of patient scanning position. *Eur J Orthod*, 31(2):129–134, 2009b. URL doi:10.1093/ejo/cjn088.
- Bassam Hassan, Maria Elissavet Metska, Ahmet Rifat Ozok, Paul van der Stelt, and Paul Rudolf Wesselink. Comparison of five cone beam computed tomography systems for the detection of vertical root fractures. *J Endod*, 36(1):126–129, 2010. URL doi:10.1016/j.joen.2009.09.013.
- U. Hassfeld, S. and Rother. Röntgendiagnostik in der mund-, kiefer- und gesichtschirurgie. diagnose, röntgenbefund, abgestuftes röntgendiagnostisches untersuchungsspektrum, schnittbilddiagnostik. *MKG-Chirurg*, 1(1):137–147, 2008.
- Michael L. Hilgers, William C. Scarfe, James P. Scheetz, and Allan G. Farman. Accuracy of linear temporomandibular joint measurements with cone beam computed tomography and digital cephalometric radiography. *Am J Orthod Dentofac Orthop*, 128(6):803–811, 2005. URL doi:10.1016/j.ajodo.2005.08.034.
- H. Hintze, M. Wiese, and A. Wenzel. Cone beam CT and conventional tomography for the detection of morphological temporomandibular joint changes. *Dentomaxillofac Radiol*, 36(4):192–197, 2007. URL doi:10.1259/dmfr/25523853.
- E. Hirsch, U. Wolf, F. Heinicke, and M. A. G. Silva. Dosimetry of the cone beam computed tomography Veraviewepocs 3D compared with the 3D Accuitomo in different fields of view. *Dentomaxillofac Radiol*, 37(5):268–273, 2008. URL doi:10.1259/dmfr/23424132.
- Ursula Hirschfelder, Eileen Piechot, Michael Schulte, and Anna Leher. Abnormalities of the TMJ and the musculature in the oculo-aiculo-vertebral spectrum (OAV). A CT study. *J Orofac Orthop*, 65(3):204–216, 2004. URL doi:10.1007/s00056-004-0331-1.
-

- 
- Elisabeth Hofmann, Jürgen Medelnic, Martin Fink, Michael Lell, and Ursula Hirschfelder. Three-dimensional volume tomographic study of the imaging accuracy of impacted teeth: MSCT and CBCT comparison—an in vitro study. *Eur J Orthod*, 2011a. URL doi:10.1093/ejo/cjr030.
- Elisabeth Hofmann, Melanie Rodich, and Ursula Hirschfelder. The topography of displaced canines: a 3D-CT study. *J Orofac Orthop*, 72(4):247–52:254–60, 2011b. URL doi:10.1007/s00056-011-0029-0.
- Christof Holberg, Stefanie Steinhäuser, Phillip Geis, and Ingrid Rudzki-Janson. Cone-beam computed tomography in orthodontics: benefits and limitations. *J Orofac Orthoped*, 66(6):434–444, 2005. URL doi:10.1007/s00056-005-0519-z.
- Alexandra Ioana Holst, Ursula Hirschfelder, and Stefan Holst. Diagnostic potential of 3D-data-based reconstruction software: an analysis of the rare disease pattern of cherubism. *Cleft Palate Craniofac J*, 46(2):215–219, 2009. URL doi:10.1597/07-015.1.
- K. Honda, Y. Arai, M. Kashima, Y. Takano, K. Sawada, K. Ejima, and K. Iwai. Evaluation of the usefulness of the limited cone-beam CT (3DX) in the assessment of the thickness of the roof of the glenoid fossa of the temporomandibular joint. *Dentomaxillofac Radiol*, 33(6):391–395, 2004. URL doi:10.1259/dmfr/54316470.
- K. Honda, T. A. Larheim, K. Maruhashi, K. Matsumoto, and K. Iwai. Osseous abnormalities of the mandibular condyle: diagnostic reliability of cone beam computed tomography compared with helical computed tomography based on an autopsy material. *Dentomaxillofac Radiol*, 35(3):152–157, 2006. URL doi:10.1259/dmfr/15831361.
- O. B. Honey, William C. Scarfe, M. J. Hilgers, K. Klueber, A. M. Silveira, B. S. Haskell, and Allan G. Farman. Accuracy of cone-beam computed tomography imaging of the temporomandibular joint: Comparisons with panoramic radiology and linear tomography. *Am J Orthod Dentofac Orthop*, 132:429–238, 2007.
- K. Horner, R. Jacobs, and R. Schulze. Dental CBCT Equipment and Performance Issues. *Rad Protect Dosim*, pages 1–7, 2012. URL doi:10.1093/rpd/ncs289.
- A. M. Hussain, G. Packota, P. W. Major, and C. Flores-Mir. Role of different imaging modalities in assessment of temporomandibular joint erosions and osteophytes: a systematic review. *Dentomaxillofac Radiol*, 37(2):63–71, 2008. URL doi:10.1259/dmfr/16932758.
- Soonshin Hwang, Chooryung Judi Chung, Yoon-Jeong Choi, Jong-Ki Huh, and Kyung-Ho Kim. Changes of hyoid, tongue and pharyngeal airway after mandibular setback surgery by intraoral vertical ramus osteotomy. *Angle Orthod*, 80(2):302–308, 2010. URL doi:10.2319/040209-188.1.
- Kazumi Ikeda, Akira Kawamura, and Renie Ikeda. Assessment of optimal condylar position in the coronal and axial planes with limited cone-beam computed tomography. *J Prosthodont*, 20(6):432–438, 2011. URL doi:10.1111/j.1532-849X.2011.00730.x.
- Masanao Inokoshi, Manabu Kanazawa, and Shunsuke Minakuchi. Evaluation of a complete denture trial method applying rapid prototyping. *Dent Mat*, 31(1):40–46, 2012.
- K. Ito, N. Yoshinuma, E. Goke, Y. Arai, and K. Shinoda. Clinical application of a new compact computed tomography system for evaluating the outcome of regenerative therapy: a case report. *J Periodontol*, 72(5):696–702, 2001. URL doi:10.1902/jop.2001.72.5.696.
- H. Iwasaki, H. Kubo, M. Harada, H. Nishitani, and Y. Ohashi. Temporomandibular joint and 3.0 T pseudodynamic magnetic resonance imaging. Part 2: evaluation of articular disc obscurity. *Dentomaxillofac Radiol*, 39(8):486–493, 2010. URL doi:10.1259/dmfr/92017549.
- Tomonori Iwasaki, Haruaki Hayasaki, Yoshihiko Takemoto, Ryuzo Kanomi, and Youichi Yamasaki. Oropharyngeal airway in children with Class III malocclusion evaluated by cone-beam computed tomography. *Am J Orthod Dentofac Orthop*, 136(3):318.e1–9; discussion 318–9, 2009. URL doi:10.1016/j.ajodo.2009.02.017.
- Pia-Merete Jervøe-Storm, Martin Hagner, Jörg Neugebauer, Lutz Ritter, Joachim E. Zöller, Søren Jepsen, and Matthias Frentzen. Comparison of cone-beam computerized tomography and intraoral radiographs for determination of the periodontal ligament in a variable phantom. *Oral Surg Oral Med Oral Pathol Oral Radiol Endod*, 109(2):e95–101, 2010. URL doi:10.1016/j.tripleo.2009.10.023.
- Willi A. Kalender and Yiannis Kyriakou. Flat-detector computed tomography (FD-CT). *European radiology*, 17(11):2767–2779, 2007. URL doi:10.1007/s00330-007-0651-9.
- K. Kamburoğlu and S. Kursun. A comparison of the diagnostic accuracy of CBCT images of different voxel resolutions used to detect simulated small internal resorption cavities. *Int Endod J*, 43(9):798–807, 2010. URL doi:10.1111/j.1365-2591.2010.01749.x.
- Kivanc Kamburoğlu, Sema Murat, Selcen Pehlivan Yüksel, Ali Riza Ilker Cebeci, and Sinan Horasan. Detection of vertical root fracture using cone-beam computerized tomography: an in vitro assessment. *Oral Surg Oral Med Oral Pathol Oral Radiol Endod*, 109(2):e74–81, 2010. URL doi:10.1016/j.tripleo.2009.09.005.
- Kivanc Kamburoğlu, Hakan Kurt, Eray Kolsuz, Bengi Öztaş, Ilkan Tatar, and Hakan Hamdi Çelik. Occlusal caries depth measurements obtained by five different imaging modalities. *J Dig Imag*, 24(5):804–813, 2011. URL doi:10.1007/s10278-010-9355-9.
- A. Kasaj and B. Willershausen. Digital volume tomography for diagnostics in periodontology. *Int J Comp Dent*, 10(2):155–168, 2007.
- K. Katakami, S. Shimoda, K. Kobayashi, and K. Kawasaki. Histological investigation of osseous changes of mandibular condyles with backscattered electron images. *Dentomaxillofac Radiol*, 37(6):330–339, 2008. URL doi:10.1259/dmfr/93169617.

- 
- Binita C. Katheria, Chung H. Kau, Robert Tate, Jung-Wei Chen, Jeryl English, and Jerry Bouquot. Effectiveness of impacted and supernumerary tooth diagnosis from traditional radiography versus cone beam computed tomography. *Pediat Dent*, 32(4):304–309, 2010.
- Saadettin Kayipmaz, Ömer Said Sezgin, Senem Tuğra Sarıcaoğlu, and Gamze Çan. An in vitro comparison of diagnostic abilities of conventional radiography, storage phosphor, and cone beam computed tomography to determine occlusal and approximal caries. *Eur J Radiol*, 80(2):478–482, 2011. URL doi:10.1016/j.ejrad.2010.09.011.
- Emad A. Khan, Donald A. Tyndall, and Daniel Caplan. Extraoral imaging for proximal caries detection: Bitewings vs scanogram. *Oral Surg Oral Med Oral Pathol Oral Radiol Endod*, 98(6):730–737, 2004. URL doi:10.1016/S107921040400544X.
- Yoon-Ji Kim, Ji-Suk Hong, Yong-In Hwang, and Yang-Ho Park. Three-dimensional analysis of pharyngeal airway in preadolescent children with different anteroposterior skeletal patterns. *Am J Orthod Dentofac Orthop*, 137(3):306.e1–11; discussion 306–7, 2010. URL doi:10.1016/j.ajodo.2009.10.025.
- Kwang-Joon Koh and Kyoung-A Kim. Utility of the computed tomography indices on cone beam computed tomography images in the diagnosis of osteoporosis in women. *Imag Sci Dent*, 41(3):101–106, 2011. URL doi:10.5624/isd.2011.41.3.101.
- P. Kopp, S. andOttl. Dimensional stability in composite cone beam computed tomography. *Dentomaxillofac Radiol*, 8:512–516, 2010.
- M. Kunkel, Ch. Reichert, S. Hakfeld, R. Werkmeister, R. Smeets, G. Bornes, F. Brunsmann, M. Frank, and J. Beck. S2k-Leitlinie: Operative Entfernung von Weisheitszähnen. 2012.
- S. Lennon, S. Patel, F. Foschi, R. Wilson, J. Davies, and F. Mannocci. Diagnostic accuracy of limited-volume cone-beam computed tomography in the detection of periapical bone loss: 360° scans versus 180° scans. *Int Endod J*, 2011. URL doi:10.1111/j.1365-2591.2011.01930.x.
- M. G. Lenza, M. M. O. de Lenza, M. Dalstra, B. Melsen, and P. M. Cattaneo. An analysis of different approaches to the assessment of upper airway morphology: a CBCT study. *Orthod Craniofac Res*, 13(2):96–105, 2010. URL doi:10.1111/j.1601-6343.2010.01482.x.
- Xin Liang, Ivo Lambrichts, Yi Sun, Kathleen Denis, Bassam Hassan, Limin Li, Ruben Pauwels, and Reinhilde Jacobs. A comparative evaluation of Cone Beam Computed Tomography (CBCT) and Multi-Slice CT (MSCT). Part II: On 3D model accuracy. *Eur J Radiol*, 75(2):270–274, 2010. URL doi:10.1016/j.ejrad.2009.04.016.
- Yu-Hong Liang, Gang Li, Paul R. Wesselink, and Min-Kai Wu. Endodontic outcome predictors identified with periapical radiographs and cone-beam computed tomography scans. *J Endod*, 37(3):326–331, 2011. URL doi:10.1016/j.joen.2010.11.032.
- Zachary T. Librizzi, Aditya S. Tadinada, Jayasanker V. Valiyaparambil, Alan G. Lurie, and Sanjay M. Mallya. Cone-beam computed tomography to detect erosions of the temporomandibular joint: Effect of field of view and voxel size on diagnostic efficacy and effective dose. *Am J Orthod Dentofac Orthop*, 140(1):e25–30, 2011. URL doi:10.1016/j.ajodo.2011.03.012.
- Napat Limchaichana, Arne Petersson, and Madeleine Rohlin. The efficacy of magnetic resonance imaging in the diagnosis of degenerative and inflammatory temporomandibular joint disorders: a systematic literature review. *Oral Surg Oral Med Oral Pathol Oral Radiol Endod*, 102(4):521–536, 2006.C. URL doi:10.1016/j.tripleo.2006.02.001.
- Deng-gao Liu, Wan-lin Zhang, Zu-yan Zhang, Yun-tang Wu, and Xu-chen Ma. Three-dimensional evaluations of supernumerary teeth using cone-beam computed tomography for 487 cases. *Oral Surg Oral Med Oral Pathol Oral Radiol Endod*, 103(3):403–411, 2007. URL doi:10.1016/j.tripleo.2006.03.026.
- Deng-gao Liu, Wan-lin Zhang, Zu-yan Zhang, Yun-tang Wu, and Xu-chen Ma. Localization of impacted maxillary canines and observation of adjacent incisor resorption with cone-beam computed tomography. *Oral Surg Oral Med Oral Pathol Oral Radiol Endod*, 105(1):91–98, 2008. URL doi:10.1016/j.tripleo.2007.01.030.
- S. Lofthag-Hansen, A. Thilander-Klang, A. Ekestubbe, E. Helmrot, and K. Groendahl. Calculating effective dose on a cone beam computed tomography device: 3D Accuitomo and 3D Accuitomo FPD. *Dentomaxillofac Radiol*, 37:72–79, 2008.
- Sara Lofthag-Hansen, Sisko Huuonen, Kerstin Gröndahl, and Hans-Göran Gröndahl. Limited cone-beam CT and intraoral radiography for the diagnosis of periapical pathology. *Oral Surg Oral Med Oral Pathol Oral Radiol Endod*, 103(1):114–119, 2007. URL doi:10.1016/j.tripleo.2006.01.001.
- M. Loubele, R. Bogaerts, E. Van Dijck, R. Pauwels, S. Vanheusden, P. Suetens, G. Marchal, G. Sanderink, and R. Jacobs. Comparison between effective radiation dose of CBCT and MSCT scanners for dentomaxillofacial applications. *Eur J Radiol*, 71(3):461–468, 2009. URL doi:10.1016/j.ejrad.2008.06.002.
- Kenneth M. T. Low, Karl Dula, Walter Bürgin, and Thomas von Arx. Comparison of periapical radiography and limited cone-beam tomography in posterior maxillary teeth referred for apical surgery. *J Endod*, 34(5):557–562, 2008. URL doi:10.1016/j.joen.2008.02.022.
- Heinz-Theo Lübbers, Felix Matthews, Georg Damerau, Astrid L. Kruse, Joachim A. Obwegeser, Klaus W. Grätz, and Gerold K. Eyrich. No plane is the best one—the volume is! *Oral Surg Oral Med Oral Pathol Oral Radiol Endod*, 2011. URL doi:10.1016/j.tripleo.2011.05.046.
- J. B. Ludlow. A manufacturer’s role in reducing the dose of cone beam computed tomography examinations: effect of beam filtration. *Dentomaxillofac Radiol*, 40(2):115–122, 2011. URL doi:10.1259/dmfr/31708191.
-

- 
- J. B. Ludlow, L. E. Davis-Ludlow, S. L. Brooks, and W. B. Howerton. Dosimetry of 3 CBCT devices for oral and maxillofacial radiology: CB Mercuray, NewTom 3G and i-CAT. *Dentomaxillofac Radiol*, 35:219–226, 2006.
- John B. Ludlow and Marija Ivanovic. Comparative dosimetry of dental CBCT devices and 64-slice CT for oral and maxillofacial radiology. *Oral Surg Oral Med Oral Pathol Oral Radiol Endod*, 106(1):930–938, 2008. URL doi:10.1016/j.tripleo.2008.03.018.
- Kok Weng Lye. Effect of orthognathic surgery on the posterior airway space (PAS). *Annals of the Academy of Medicine, Singapore*, 37(8):677–682, 2008.
- Michael P. Major, Carlos Flores-Mir, and Paul W. Major. Assessment of lateral cephalometric diagnosis of adenoid hypertrophy and posterior upper airway obstruction: a systematic review. *Am J Orthod Dentofac Orthop*, 130(6):700–708, 2006. URL doi:10.1016/j.ajodo.2005.05.050.
- Christopher B. Marchack, Allan Charles, and Andreas Pettersson. A single appointment protocol to create a partially edentulous CAD/CAM guided surgical template: a clinical report. *J Prosthet Dent*, 106(6):346–349, 2011. URL doi:10.1016/S0022-3913(11)00158-2.
- D. Maret, F. Molinier, J. Braga, O. A. Peters, N. Telmon, J. Treil, J. M. Inglesè, A. Cossì, J. L. Kahn, and M. Sixou. Accuracy of 3D reconstructions based on cone beam computed tomography. *J Dent Res*, 89(12):1465–1469, 2010. URL doi:10.1177/0022034510378011.
- Alexandre Perez Marques, Andréia Perrella, Emiko Saito Arita, Marlene Fenyo Soeiro Matos de Pereira, and Marcelo Gusmão Paraíso de Cavalcanti. Assessment of simulated mandibular condyle bone lesions by cone beam computed tomography. *Brazilian Oral Research*, 24(4):467–474, 2010.
- Ryan P. Matherne, Christos Angelopoulos, James C. Kulild, and Daniel Tira. Use of cone-beam computed tomography to identify root canal systems in vitro. *J Endod*, 34(1):87–89, 2008. URL doi:10.1016/j.joen.2007.10.016.
- Clare McNamara, Kate House, Rebecca Davies, Chris S. Barker, Ourvinder Chawla, Jonathan R. Sandy, and Anthony J. Ireland. The current status of 3D imaging in dental practice. *Dent Update*, 38(10):679–82, 684–6, 688–90, 2011.
- J. H. Meng, W. L. Zhabg, D. G. Liu, Y. P. Zhao, and X. C. Ma. Diagnostic evaluation of the temporomandibular joint osteoarthritis using cone beam computed tomography compared with conventional radiographic technology. *Beijing Da Xue Bao*, 18(1):26–29, 2007.
- R. Mengel, B. Kruse, and L. Flores-de Jacoby. Digital volume tomography in the diagnosis of peri-implant defects: an in vitro study on native pig mandibles. *J Periodontol*, 77:1234–1241, 2006.
- Reiner Mengel, Muhsin Candir, Kiyoshi Shiratori, and Lavin Flores-de Jacoby. Digital volume tomography in the diagnosis of periodontal defects: an in vitro study on native pig and human mandibles. *J Periodontol*, 76(5):665–673, 2005. URL doi:10.1902/jop.2005.76.5.665.
- Kelly A. Misch, Erica S. Yi, and David P. Sarment. Accuracy of cone beam computed tomography for periodontal defect measurements. *J Periodontol*, 77(7):1261–1266, 2006. URL doi:10.1902/jop.2006.050367.
- A. Mol and A. Balasundaram. In vitro cone beam computed tomography imaging of periodontal bone. *Dentomaxillofac Radiol*, 37(6):319–324, 2008. URL doi:10.1259/dmfr/26475758.
- J. Morant, M. Salvadó, I. Hernández-Girón, R. Casanovas, R. Ortega, and A. Calzado. Dosimetry of a cone beam ct device for oral and maxillofacial radiology using monte carlo techniques and icrp adult reference computational phantoms. *Dentomaxillofac Radiol*, 42, 2013. URL doi: 10.1259/dmfr/92555893.
- K. Mueller. *Fast and accurate three-dimensional reconstruction from cone-beam projection data using algebraic methods*. PhD thesis, Ohio State University, Ohio, USA, 1998.
- K. Mueller, R. Yagel, and J. W. Wheller. Fast Implementations of Algebraic Methods for 3D Reconstruction from Cone-Beam Data. *IEEE Trans Med Imaging*, 18:538–548, 1999.
- M. Naitoh, K. Nakahara, Y. Suenaga, K. Gotoh, S. Kondo, and E. Ariji. Comparison between cone-beam and multislice computed tomography depicting mandibular neurovascular canal structures. *Oral Surg Oral Med Oral Pathol Oral Radiol Endod*, 109:e25–31, 2010.
- Munetaka Naitoh, Shohzoh Yamada, Toshihide Noguchi, Eiichiro Ariji, Jiro Nagao, Kensaku Mori, Takayuki Kitasaka, and Yasuhito Suenaga. Three-dimensional display with quantitative analysis in alveolar bone resorption using cone-beam computerized tomography for dental use: a preliminary study. *Int J Periodont Rest Dent*, 26(6):607–612, 2006.
- J. Neugebauer, F. Kistler, S. Kistler, G. Züdorf, D. Freyer, L. Ritter, T. Dreiseidler, J. Kusch, and J. E. Zöller. CAD/CAM-produced surgical guides: Optimizing the treatment workflow. *Int J Comp Dent*, 14(2):93–103, 2011.
- Joerg Neugebauer, Rusbeh Shirani, Robert A. Mischkowski, Lutz Ritter, Martin Scheer, Erwin Keeve, and Joachim E. Zöller. Comparison of cone-beam volumetric imaging and combined plain radiographs for localization of the mandibular canal before removal of impacted lower third molars. *Oral Surg Oral Med Oral Pathol Oral Radiol Endod*, 105(5):633–42; discussion 643, 2008. URL doi:10.1016/j.tripleo.2007.08.041.
- H Noh, W. Nabha, J.H. Cho, and H.S. Hwang. Registration accuracy in the integration of laser-scanned dental images into maxillofacial cone-beam computed tomography images. *Am J Orthodont Dentofac Orthop*, 40:585–591, 2000.
-

- 
- M. Noujeim, Tj Prihoda, R. Langlais, and P. Nummikoski. Evaluation of high-resolution cone beam computed tomography in the detection of simulated interradicular bone lesions. *Dentomaxillofac Radiol*, 38(3):156–162, 2009. URL doi:10.1259/dmfr/61676894.
- Carlos Nurko. Three-dimensional imaging cone beam computer tomography technology: an update and case report of an impacted incisor in a mixed dentition patient. *Pediat Dent*, 32(4):356–360, 2010.
- Snehata Oberoi, Radhika Chigurupati, Pawandeep Gill, William Y. Hoffman, and Karin Vargervik. Volumetric assessment of secondary alveolar bone grafting using cone beam computed tomography. *Cleft Palate Craniofac J*, 46(5):503–511, 2009. URL doi:10.1597/08-153.1.
- Snehata Oberoi, Pawandeep Gill, Radhika Chigurupati, William Y. Hoffman, David C. Hatcher, and Karin Vargervik. Three-dimensional assessment of the eruption path of the canine in individuals with bone-grafted alveolar clefts using cone beam computed tomography. *Cleft Palate Craniofac J*, 47(5):507–512, 2010. URL doi:10.1597/08-171.
- T. Okano, Y. Harata, Y. Sugihara, R. Sakaino, R. Tsuchida, K. Iwai, K. Seki, and K. Araki. Absorbed and effective doses from cone beam volumetric imaging for implant planning. *Dentomaxillofac Radiol*, 38(2):79–85, 2009. URL doi:10.1259/dmfr/14769929.
- Ronald Ordinola-Zapata, Clovis M. Bramante, Marco H. Duarte, Luciana M. P. S. Ramos Fernandes, Ericson J. Camargo,IVALDO GOMES DE MORAES, Norberti Bernardineli, Rodrigo R. Vivan, Ana Lucia A. Capelozza, and Roberto Brandão Garcia. The influence of cone-beam computed tomography and periapical radiographic evaluation on the assessment of periapical bone destruction in dog’s teeth. *Oral Surg Oral Med Oral Pathol Oral Radiol Endod*, 112(2):272–279, 2011. URL doi:10.1016/j.tripleo.2011.01.031.
- Tuncer Ozen, Kivanç Kamburoğlu, Ali Riza Ilker Cebeci, Selcen Pehlivan Yüksel, and Candan Semra Paksoy. Interpretation of chemically created periapical lesions using 2 different dental cone-beam computerized tomography units, an intraoral digital sensor, and conventional film. *Oral Surg Oral Med Oral Pathol Oral Radiol Endod*, 107(3):426–432, 2009. URL doi:10.1016/j.tripleo.2008.08.017.
- Young-Seok Park, Jin-Soo Ahn, Ho-Beom Kwon, and Seung-Pyo Lee. Current status of dental caries diagnosis using cone beam computed tomography. *Imag Sci Dent*, 41(2):43–51, 2011. URL doi:10.5624/isd.2011.41.2.43.
- S. Patel, A. Dawood, T. Pitt Ford, and E. Whaites. The potential applications of cone beam computed tomography in the management of endodontic problems. *Int Endod J*, 40(10):818–830, 2007. URL doi:10.1111/j.1365-2591.2007.01299.x.
- S. Patel, A. Dawood, R. Wilson, K. Horner, and F. Mannocci. The detection and management of root resorption lesions using intraoral radiography and cone beam computed tomography - an in vivo investigation. *Int Endod J*, 42(9):831–838, 2009. URL doi:10.1111/j.1365-2591.2009.01592.x.
- Shanon Patel, Shalini Kanagasigam, and Francesco Mannocci. Cone beam computed tomography (CBCT) in endodontics. *Dent Update*, 37(6):373–379.
- Ruben Pauwels, Jilke Beinsberger, Bruno Collaert, Chrysoula Theodorakou, Jessica Rogers, Anne Walker, Lesley Cockmartin, Hilde Bosmans, Reinhilde Jacobs, Ria Bogaerts, and Keith Horner. Effective dose range for dental cone beam computed tomography scanners. *Eur J Radiol*, 81:267–271, 2012. URL doi:10.1016/j.ejrad.2010.11.028.
- A. Petersson. What you can and cannot see in TMJ imaging - an overview related to the RDC/TMD diagnostic system. *J Oral Rehab*, 37(10):771–778, 2010. URL doi:10.1111/j.1365-2842.2010.02108.x.
- H. M. Pinsky, S. Dyda, R. W. Pinsky, K. A. Misch, and D. P. Sarment. Accuracy of three-dimensional measurements using cone-beam CT. *Dentomaxillofac Radiol*, 35(6):410–416, 2006. URL doi:10.1259/dmfr/20987648.
- Joanneke M. Plooi, Thomas J. J. Maal, Piet Haers, Wilfred A. Borstlap, Anne Marie Kuijpers-Jagtman, and Stefaan J. Bergé. Digital three-dimensional image fusion processes for planning and evaluating orthodontics and orthognathic surgery. A systematic review. *Int J Oral Maxillofac Surg*, 40(4):341–352, 2011. URL doi:10.1016/j.ijom.2010.10.013.
- Philipp Pohlenz, Marco Blessmann, Felix Blake, Sven Heinrich, Rainer Schmelzle, and Max Heiland. Clinical indications and perspectives for intraoperative cone-beam computed tomography in oral and maxillofacial surgery. *Oral Surg Oral Med Oral Pathol Oral Radiol Endod*, 103(3):412–417, 2007. URL doi:10.1016/j.tripleo.2006.05.008.
- Xing-min Qu, Gang Li, John B. Ludlow, Zu-yan Zhang, and Xu-chen Ma. Effective radiation dose of ProMax 3D cone-beam computerized tomography scanner with different dental protocols. *Oral Surg Oral Med Oral Pathol Oral Radiol Endod*, 110(6):770–776, 2010. URL doi:10.1016/j.tripleo.2010.06.013.
- E. T. Quinto. Singularities of the x-ray transform and limited Data tomography in R2 and R3. *Siam J Math Anal*, 24:1215–1225, 1993.
- L. Ritter, S.D. Reiz, D. Rothamel, T. Dreiseidler, V. Karapetian, M. Scheer, and J.E. Z öller. Registration accuracy of three-dimensional surface and cone beam computed tomography data for virtual implant planning. *Clin Oral Impl Res*, Epub ahead of print April 2011, 2011.
- J. A. Roberts, N. A. Drage, J. Davies, and D. W. Thomas. Effective dose from cone beam CT examinations in dentistry. *Brit J Radiol*, 82(973):35–40, 2009. URL doi:10.1259/bjr/31419627.
- Felix Roeder, Daniel Wachtlin, and Ralf Schulze. Necessity of 3D visualization for the removal of lower wisdom teeth: required sample size to prove non-inferiority of panoramic radiography compared to CBCT. *Clin Oral Invest*, 2011. URL doi:10.1007/s00784-011-0553-8.
-

- 
- Ruka Sakabe, Jun Sakabe, Yosuke Kuroki, Ichiro Nakajima, Naoto Kijima, and Kazuya Honda. Evaluation of temporomandibular disorders in children using limited cone-beam computed tomography: a case report. *J Clin Pediat Dent*, 31(1):14–16, 2006.
- William C. Scarfe, Allan G. Farman, and Predag Sukovic. Clinical applications of cone-beam computed tomography in dental practice. *Journal*, 72(1):75–80, 2006.
- William C. Scarfe, Martin D. Levin, David Gane, and Allan G. Farman. Use of cone beam computed tomography in endodontics. *Int J Dent*, 2009:634567, 2009. URL doi:10.1155/2009/634567.
- Stephen A. Schendel and David Hatcher. Automated 3-dimensional airway analysis from cone-beam computed tomography data. *J Oral Maxillofac Surg*, 68(3):696–701, 2010. URL doi:10.1016/j.joms.2009.07.040.
- R. Schilling and M.-A. Geibel. Assessment of the effective doses from two dental cbct devices. *Dentomaxillofac Radiol*, 42, 2013. URL doi: 10.1259/dmfr.20120273.
- R. Schulze, U. Heil, D. Groß, Dd Bruellmann, E. Dranischnikow, U. Schwanecke, and E. Schoemer. Artefacts in CBCT: a review. *Dentomaxillofac Radiol*, 40(5):265–273, 2011. URL doi:10.1259/dmfr/30642039.
- R. K. W. Schulze, D. Berndt, and B. d’Hoedt. On Cone-Beam Computed Tomography artifacts induced by titanium implants. *Clin Oral Impl Res*, 21:100–107, 2010.
- M. Shahbazian and R. Jacobs. Diagnostic value of 2D and 3D imaging in odontogenic maxillary sinusitis: a review of literature. *J Oral Rehab*, 39(4):294–300, 2012. URL doi:10.1111/j.1365-2842.2011.02262.x.
- Hagay Shemesh, Roberto C. Cristescu, Paul R. Wesselink, and Min-Kai Wu. The use of cone-beam computed tomography and digital periapical radiographs to diagnose root perforations. *J Endod*, 37(4):513–516, 2011. URL doi:10.1016/j.joen.2010.12.003.
- Werner H. Shintaku, Jaqueline S. Venturin, Bruno Azevedo, and Marcel Noujeim. Applications of cone-beam computed tomography in fractures of the maxillofacial complex. *Dental Traumatol*, 25(4):358–366, 2009. URL doi:10.1111/j.1600-9657.2009.00795.x.
- Renata Siegel, Wojciech Stós, Marta Dyras, Andrzej Urbanik, Wadim Wojciechowski, and StanisSztuk. [Assessment of degree and extent of resorption of incisor roots adjacent to impacted maxillary canines]. *Przegląd Lekarski*, 67(4):268–274, 2010.
- Maria Alves Garcia Silva, Ulrich Wolf, Frank Heinicke, Axel Bumann, Heiko Visser, and Edgar Hirsch. Cone-beam computed tomography for routine orthodontic treatment planning: a radiation dose evaluation. *Am J Orthod Dentofac Orthop*, 133(5):online only, 1–5, 2008. URL doi:10.1016/j.ajodo.2007.11.019.
- James H. Simon, Reyes Enciso, Jose-Maria Malfaz, Ramon Roges, Michelle Bailey-Perry, and Anish Patel. Differential diagnosis of large periapical lesions using cone-beam computed tomography measurements and biopsy. *J Endod*, 32(9):833–837, 2006. URL doi:10.1016/j.joen.2006.03.008.
- Andreas Stavropoulos and Ann Wenzel. Accuracy of cone beam dental CT, intraoral digital and conventional film radiography for the detection of periapical lesions. An ex vivo study in pig jaws. *Clin Oral Invest*, 11(1):101–106, 2007. URL doi:10.1007/s00784-006-0078-8.
- A. Stellzig-Eisenhauer and P. Meyer-Marcotty. [Interaction between otorhinolaryngology and orthodontics: correlation between the nasopharyngeal airway and the craniofacial complex]. *Laryng Rhin Otol*, 89 Suppl 1:S72–8, 2010. URL doi:10.1055/s-0029-1246163.
- Philipp Stockmann, Fabian M. Hinkmann, Michael M. Lell, Matthias Fenner, Eleftherios Vairaktaris, Friedrich-Wilhelm Neukam, and Emeka Nkenke. Panoramic radiograph, computed tomography or magnetic resonance imaging. Which imaging technique should be preferred in bisphosphonate-associated osteonecrosis of the jaw? A prospective clinical study. *Clin Oral Invest*, 14(3):311–317, 2010. URL doi:10.1007/s00784-009-0293-1.
- C. Stuehmer, H. Essig, K-H Bormann, O. Majdani, N-C Gellrich, and M. Rücker. Cone beam CT imaging of airgun injuries to the craniomaxillofacial region. *Int J Oral Maxillofac Surg*, 37(10):903–906, 2008. URL doi:10.1016/j.ijom.2008.07.007.
- Constantin Stuehmer, Katrin S. Blum, Horst Kokemueller, Frank Tavassol, Kai Hendrik Bormann, Nils-Claudius Gellrich, and Martin Rücker. Influence of different types of guns, projectiles, and propellants on patterns of injury to the viscerocranium. *J Oral Maxillofac Surg*, 67(4):775–781, 2009. URL doi:10.1016/j.joms.2008.08.036.
- A. Suomalainen. *Cone Beam Computed Tomography in Oral Radiology*. PhD thesis, University of Helsinki, Helsinki, Finland, 2010.
- A. Suomalainen, T. Vehmas, M. Kortetniemi, S. Robinson, and J. Peltola. Accuracy of linear measurements using dental cone beam and conventional multislice computed tomography. *Dentomaxillofac Radiol*, 37(1):10–17, 2008. URL doi:10.1259/dmfr/14140281.
- A. Suomalainen, T. Kiljunen, Y. Käser, J. Peltola, and M. Kortetniemi. Dosimetry and image quality of four dental cone beam computed tomography scanners compared with multislice computed tomography scanners. *Dentomaxillofac Radiol*, 38(6):367–378, 2009. URL doi:10.1259/dmfr/15779208.
- Anni Suomalainen, Irja Ventä, Mika Mattila, Lauri Turtola, Tapio Vehmas, and Jaakko S. Peltola. Reliability of CBCT and other radiographic methods in preoperative evaluation of lower third molars. *Oral Surg Oral Med Oral Pathol Oral Radiol Endod*, 109(2):276–284, 2010. URL doi:10.1016/j.tripleo.2009.10.021.
-

- 
- Srinivas M. Susarla and Thomas B. Dodson. Preoperative computed tomography imaging in the management of impacted mandibular third molars. *J Oral Maxillofac Surg*, 65(1):83–88, 2007. URL doi:10.1016/j.joms.2005.10.052.
- Masatoshi Takane, Shuichi Sato, Kuniharu Suzuki, Takeshi Fukuda, Yukihiro Asano, Kazuya Honda, Yoshinori Arai, and Koichi Ito. Clinical application of cone beam computed tomography for ideal absorbable membrane placement in interproximal bone defects. *J Oral Sci*, 52(1):63–69, 2010.
- Weeraya Tantanapornkul, Kiyoshi Okouchi, Yoshikuni Fujiwara, Masashi Yamashiro, Yutaka Maruoka, Naoto Ohbayashi, and Tohru Kurabayashi. A comparative study of cone-beam computed tomography and conventional panoramic radiography in assessing the topographic relationship between the mandibular canal and impacted third molars. *Oral Surg Oral Med Oral Pathol Oral Radiol Endod*, 103(2):253–259, 2007. URL doi:10.1016/j.tripleo.2006.06.060.
- C. Theodorakou, A. Walker, K. Horner, R. Pauwels, R. Bogaerts, and R. Jacobs. Estimation of paediatric organ and effective doses from dental cone beam ct using anthropomorphic phantoms. *Br J Radiol*, 85(1010):153–60, 2012.
- Nathaniel S. Treister, Bernard Friedland, and Sook-Bin Woo. Use of cone-beam computerized tomography for evaluation of bisphosphonate-associated osteonecrosis of the jaws. *Oral Surg Oral Med Oral Pathol Oral Radiol Endod*, 109(5):753–764, 2010. URL doi:10.1016/j.tripleo.2009.12.005.
- Hung Hsiag Tso, Janice S. Lee, John C. Huang, Koutaro Maki, David Hatcher, and Arthur J. Miller. Evaluation of the human airway using cone-beam computerized tomography. *Oral Surg Oral Med Oral Pathol Oral Radiol Endod*, 108(5):768–776, 2009. URL doi:10.1016/j.tripleo.2009.05.026.
- Ryoko Tsuchida, Kazuyuki Araki, and Tomohiro Okano. Evaluation of a limited cone-beam volumetric imaging system: comparison with film radiography in detecting incipient proximal caries. *Oral Surg Oral Med Oral Pathol Oral Radiol Endod*, 104(3):412–416, 2007. URL doi:10.1016/j.tripleo.2007.02.028.
- T. Tsurumachi and K. Honda. A new cone beam computerized tomography system for use in endodontic surgery. *Int Endod J*, 40(3):224–232, 2007. URL doi:10.1111/j.1365-2591.2006.01198.x.
- Valentin J. The 2007 Recommendations of the International Commission on Radiological Protection. Publication 103. *Ann ICRP*, 37:1–332, 2007.
- B. Vandenberghe, R. Jacobs, and J. Yang. Detection of periodontal bone loss using digital intraoral and cone beam computed tomography images: an in vitro assessment of bony and/or infrabony defects. *Dentomaxillofac Radiol*, 37(5):252–260, 2008. URL doi:10.1259/dmfr/57111133.
- Bart Vandenberghe, Reinhilde Jacobs, and Jie Yang. Diagnostic validity (or acuity) of 2D CCD versus 3D CBCT-images for assessing periodontal breakdown. *Oral Surg Oral Med Oral Pathol Oral Radiol Endod*, 104(3):395–401, 2007. URL doi:10.1016/j.tripleo.2007.03.012.
- Bart Vandenberghe, Reinhilde Jacobs, and Hilde Bosmans. Modern dental imaging: a review of the current technology and clinical applications in dental practice. *Eur Radiol*, 20(11):2637–2655, 2010. URL doi:10.1007/s00330-010-1836-1.
- Sophie Veyre-Goulet, Thomas Fortin, and Anthony Thierry. Accuracy of Linear Measurement Provided by Cone Beam Computed Tomography to Assess Bone Quantity in the Posterior Maxilla: A Human Cadaver Study. *Clin Impl Dent Rel Res*, 10(4):226–230, 2008. URL doi:10.1111/j.1708-8208.2008.00083.x.
- H. Visser, K. P. Hermann, S. Bredemeier, and B. Köhler. Dosismessungen zum Vergleich von konventionellen und digitalen Panoramischichtaufnahmen. *Mund Kiefer GesichtsChir*, 4:213–216, 2000.
- Leah Walker, Reyes Enciso, and James Mah. Three-dimensional localization of maxillary canines with cone-beam computed tomography. *Am J Orthod Dentofac Orthop*, 128(4):418–423, 2005. URL doi:10.1016/j.ajodo.2004.04.033.
- Clemens Walter, Roland Weiger, Thomas Dietrich, Niklaus P. Lang, and Nicola U. Zitzmann. Does three-dimensional imaging offer a financial benefit for treating maxillary molars with furcation involvement? A pilot clinical case series. *Clin Oral Impl Res*, 23(3):351–358, 2012. URL doi:10.1111/j.1600-0501.2011.02330.x.
- Yao Wang, Qing-hua Zheng, Xue-dong Zhou, Lu Tang, Qian Wang, Guang-ning Zheng, and Ding-ming Huang. Evaluation of the root and canal morphology of mandibular first permanent molars in a western Chinese population by cone-beam computed tomography. *J Endod*, 36(11):1786–1789, 2010. URL doi:10.1016/j.joen.2010.08.016.
- P. L. Westesson, R. W. Katzberg, R. H. Tallents, R. E. Sanchez-Woodworth, and S. A. Svensson. CT and MR of the temporomandibular joint: comparison with autopsy specimens. *Am J Roentgenol*, 148(6):1165–1171, 1987,B1.
- R. Woertche, S. Hassfeld, C. J. Lux, E. Muessig, F. W. Hensley, R. Krempien, and C. Hofele. Clinical application of cone beam digital volume tomography in children with cleft lip and palate. *Dentomaxillofac Radiol*, 35:88–94, 2006.
- M-K Wu, H. Shemesh, and P. R. Wesselink. Limitations of previously published systematic reviews evaluating the outcome of endodontic treatment. *Int Endod J*, 42(8):656–666, 2009. URL doi:10.1111/j.1365-2591.2009.01600.x.
-



- 
- Takahisa Yamada, Kohji Ishihama, Kouichi Yasuda, Yoko Hasumi-Nakayama, Kana Ito, Minoru Yamaoka, and Kiyofumi Furusawa. Inferior alveolar nerve canal and branches detected with dental cone beam computed tomography in lower third molar region. *J Oral Maxillofac Surg*, 69(5):1278–1282, 2011. URL doi:10.1016/j.joms.2010.07.010.
- A. Yamashina, K. Tanimoto, P. Sutthiprapaporn, and Y. Hayakawa. The reliability of computed tomography (CT) values and dimensional measurements of the oropharyngeal region using cone beam CT: comparison with multidetector CT. *Dentomaxillofac Radiol*, 37(5):245–251, 2008. URL doi:10.1259/dmfr/45926904.
- T. Yoshioka, I. Kikuchi, C. G. Adorno, and H. Suda. Periapical bone defects of root filled teeth with persistent lesions evaluated by cone-beam computed tomography. *Int Endod J*, 44(3):245–252, 2011. URL doi:10.1111/j.1365-2591.2010.01814.x.
- S. M. Young, J. T. Lee, R. J. Hodges, T-L Chang, D. A. Elashoff, and S. C. White. A comparative study of high-resolution cone beam computed tomography and charge-coupled device sensors for detecting caries. *Dentomaxillofac Radiol*, 38(7):445–451, 2009. URL doi:10.1259/dmfr/88765582.
- D. M. Yousem, M. A. Kraut, and A. A. Chalian. Major salivary gland imaging. *Radiol*, 216(1):19–29, 2000.
- Yongbin Zhang, Lifei Zhang, X. Ronald Zhu, Andrew K. Lee, Mark Chambers, and Lei Dong. Reducing metal artifacts in cone-beam CT images by preprocessing projection data. *International journal of radiation oncology, biology, physics*, 67(3):924–932, 2007. URL doi:10.1016/j.ijrobp.2006.09.045.
- Zhi-ling Zhang, Xing-min Qu, Gang Li, Zu-yan Zhang, and Xu-chen Ma. The detection accuracies for proximal caries by cone-beam computerized tomography, film, and phosphor plates. *Oral Surg Oral Med Oral Pathol Oral Radiol Endod*, 111(1):103–108, 2011. URL doi:10.1016/j.tripleo.2010.06.025.
- Ying Zhao, Manuel Nguyen, Elizabeth Gohl, James K. Mah, Glenn Sameshima, and Reyes Enciso. Oropharyngeal airway changes after rapid palatal expansion evaluated with cone-beam computed tomography. *Am J Orthod Dentofac Orthop*, 137(4 Suppl):S71–8, 2010. URL doi:10.1016/j.ajodo.2008.08.026.